

თბილისის ივ. ჯავახიშვილის სახელობის სახელმწიფო
უნივერსიტეტი

ლამარა ციციშვილი

მაგნიტურ-რეზონანსული
ქოლანგიოპანკრეატოგრაფიის როლი სანადვლე გზების
დაავადებათა დიაგნოსტიკაში

მედიცინის დოქტორის აკადემიური ხარისხის მოსაპოვებლად

წარმოდგენილი

დ ი ს ე რ ტ ა ც ი ა

სამეცნიერო ხელმძღვანელი: აკადემიკოსი ფ.თოდუა

სარჩევი

შესავალი	3
თავი I. ლიტერატურის მიმოხილვა	8
თავი II. კლინიკური მასალა და კვლევის მეთოდები	39
2.1. კლინიკური მასალის ზოგადი დახასიათება	39
2.2. გამოკვლევის მეთოდები და ჩატარების მეთოდოლოგია	40
თავი III. საკუთარი კვლევის შედეგები	49
3.1. სანადვლე სადინრების მრტ კვლევის თავისებურებები ნორმაში	49
3.2. მრ ტომოგრაფიის შესაძლებლობები სანადვლე გზების თანდაყოლილი ანომალიების დიაგნოსტიკაში	57
3.3. სანადვლე გზების ანთებითი დაავადებების მრტ სემიოტიკა და დიფერენციალური დიაგნოსტიკა	68
3.4. სანადვლე გზების კენჭოვანი დაავადების მრტ სემიოტიკა და დიფერენციალური დიაგნოსტიკა	75
3.5. მრ ტომოგრაფიის შესაძლებლობები სანადვლე გზების პარაზიტული დაავადებების დიაგნოსტიკაში, მრტ სემიოტიკა	94
3.6. სანადვლე გზების სიმსივნური დაავადებების მრტ სემიოტიკა და დიფერენციალური დიაგნოსტიკა	106
3.7. მრ ტომოგრაფიის შესაძლებლობები სანადვლე გზების იატროგენული დაზიანებების დიაგნოსტიკაში, მრტ სემიოტიკა	127
თავი IV. გამოკვლევის საკუთარი შედეგების განხილვა	134
დასკვნები	160
პრაქტიკული რეკომენდაციები	162
გამოყენებული ლიტერატურა	163

შესავალი

სანაღვლე გზების დაავადებათა ადრეული დიაგნოსტიკა თანამედროვე კლინიკური მედიცინის ერთ-ერთი აქტუალური საკითხია; მისი აქტუალობა განპირობებულია აღნიშნული დაავადებების საკმაოდ მაღალი სიხშირით და მრავალფეროვნებით. სანაღვლე გზების პათოლოგიები მოიცავს დაავადებათა ფართო ჯგუფს: ანომალიები, ანთებითი პათოლოგიები, ნაღველკენჭოვანი დაავადება, პარაზიტული დაავადებები, სანაღვლე სადინრების სიმსივნეები და იატროგენული დაზიანებები.

უკანასკნელ წლებში მთელს მსოფლიოში მკვეთრად გაიზარდა ნაღველკენჭოვან დაავადებათა რიცხვი. შესაბამისად ნაღველკენჭოვანი დაავადებისა და მისი გართულებების ადრეული გამოვლენა თანამედროვე მედიცინის ერთ-ერთი ყველაზე მნიშვნელოვანი პრობლემაა. ქოლეცისტექტომია აბდომინალურ ქირურგიაში აპენდექტომიის შემდეგ სიხშირით მეორე ადგილზეა. ამასთან ქირურგიული ჩარევის ახალი მეთოდების დანერგვის მიუხედავად, 2-4-ჯერ იმატა ოპერაციის შემდგომი გართულებების სიხშირემ, როგორცაა რეზიდუალური ქოლედოქოლითიაზი, სანაღვლე სადინრების იატროგენული დაზიანება და სადინრების ოპერაციის შემდგომი სტრიქტურები (Huang Z.Q., 2002, Ludwig K., 2002, Voerma D., 2001, Quintero G.A., 2001., Вишнеvский В.А., 2005, Шаповальянц С.Г., 2006, Борисов А.Е., 2003, Балалыкин А.С., 2000). ქოლედოქოლითიაზით გამოწვეული მექანიკური სიყვითლე ქოლეცისტექტომიის შემდეგ განმეორებითი ოპერაციის ერთ-ერთი ძირითადი მიზეზია (ფ. თოდუა და თანაავტ. 2001). აქედან გამომდინარე აუცილებელია სანაღვლე სადინრების ანატომიის, მისი ვარიანტების ან განვითარების ანომალიების ზედმიწევნით ცოდნა, რათა თავიდან იქნას აცილებული შესაძლო გართულებები (Van Hoe L., 2006, Mortele K.J., 2001, Нечай А.И., 2006, Страхов А.В., 2006, Дергачев А.И., 2000). ამასთან, კონტრასტული რენტგენოლოგიური მეთოდების როლი ნაღველკენჭოვან დაავადებათა დიაგნოსტიკაში ყოველწლიურად კლებულობს არაინვაზიური დიაგნოსტიკური მეთოდების დანერგვის და დახვეწის გამო (Гранов А.М., - 1999. Fulcher AS., 1999).

აქტუალურია ქოლანგიტის დიაგნოსტიკის საკითხიც, რომელსაც მივყავართ სანაღვლე გზების ნაწილობრივ ობსტრუქციამდე, რამაც შეიძლება გამოიწვიოს ნაღველკენჭოვანი დაავადების სიმულაცია. გამოკვლევათა რაოდენობამ გვიჩვენა,

რომ ქრონიკულმა ინფექციებმა და ნაღვლის სტაზმა, რომლებიც ინდუცირებულია ღვიძლშიდა კონკრემენტებით, შეიძლება ხელი შეუწეოს ქოლანგიოკარცინომისა და ეპითელური ადენომატოზური ჰიპერპლაზიის განვითარებას (Chen MF.,-1989. Jarnagin WR.,-2000). მაგნიტურ-რეზონანსული ქოლანგიოპანკრეატოგრაფიის უპირატესობა სწორედ ისაა, რომ სადინრების შეფასების პარალელურად შესაძლებელია ღვიძლის პარენქიმის დეტალური შესწავლა, რაც აადვილებს კეთილთვისებიანი სტრიქტურებისა და ღვიძლშიდა კენჭებთან ასოცირებული ავთვისებიანი პროცესების დიფერენცირებას. ცნობილია, რომ ღვიძლშიდა კონკრემენტებთან დაკავშირებული ქოლანგიოკარცინომა პროგნოზულად არაკეთილსაიმედოა, ვინაიდან უხშირესად გვიანდება მისი დიაგნოსტიკა. მაგნიტურ-რეზონანსული ქოლანგიოპანკრეატოგრაფიას ასევე შეუძლია გამოავლინოს ღვიძლშიდა კონკრემენტებთან დაკავშირებული სხვა პათოლოგიები, როგორცაა პერიჰეპატიკური ბილომა, ან პერიჰეპატიკურ სივრცეში არსებული თავისუფალი სითხე.

უკანასკნელ წლებში აღინიშნება ჰეპატოპანკრეატობილიარული ზონის ავთვისებიანი სიმსივნეების (ფატერის ღვრილის კიბო, პანკრეასის კიბო, სანადვლე სადინრების კიბო.) რაოდენობის ზრდა, რაც განპირობებულია როგორც ზოგადად ონკოლოგიურ დაავადებათა საერთო რიცხვის მატებით, ასევე დიაგნოსტიკის მეთოდთა სრულყოფით. გარდა ამისა, სანადვლე გზებზე ქირურგიული ოპერაციის დაგეგმვის დროს საჭიროა პათოლოგიური პროცესის ხასიათის, დაზიანებული ზონის გავრცელების, ნაღველგამომყოფი გზების მდგომარეობის (ანატომიური შენების ვარიანტები), პათოლოგიური წარმონაქმნის ლოკალიზაციის და ადგილობრივი გავრცელების ცოდნა. პოსტოპერაციულ პერიოდში, მნიშვნელოვანია ნაღველგამომყოფი გზების ვიზუალიზაცია გართულებების ადრეულ ეტაპზე გამოსავლენად და მკურნალობის ეფექტურობის შესაფასებლად.

ლაპარასკოპიული ქოლაციისტექტომიის ერაში მნიშვნელოვნად იმატა ბილიარული სისტემის სადინრების იატროგენული დაზიანების რიცხვმა და ისეთმა ოპერაციისშემდგომმა გართულებამ, როგორცაა სტრიქტურა. (Mortele KJ, Ros PR., 2001; Hirao K, Miyazaki A, Fujimoto T, et al 2000). პოსტოპერაციული სტრიქტურა შესაძლებელია განვითარდეს გასტრექტომიის, პანკრეასზე და ღვიძლზე ქირურგიული ჩარევის დროს, უმრავლესობა დაკავშირებულია სანადვლე გზების ქირურგიასთან ლაპარასკოპიული თუ ღია ჩარევის შედეგად (Roslyn et al. 1993, Nuzzo

et al. 2005). აქედან გამომდინარე ლაპარასკოპიული ქოლეცისტექტომიისათვის მოსამზადებელ ეტაპზე ნაღვლის სადინრების შესაძლო დაზიანებების თავიდან აცილების მიზნით აუცილებელია პანკრეატობილიარული სისტემის ანატომიური დეტალების დაზუსტება და მისი მდგომარეობის შეფასება.

ენდოსკოპიური ულტრაბგერა (ეუსგ) წარმოადგენს უახლეს მეთოდს და გვაძლევს საშუალებას დავადგინოთ პანკრეასის თავის სიმსივნის სტადიურობა 90% შემთხვევაში. (Seifert H., Wehrmann T., Hilgers R., Gouder S., Braden B., Dietrich C.F., 2004; Domagk D., Wessling J., Reimer P., et al. 2004). ენდოსკოპიური ულტრაბგერა უზრუნველყოფს პანკრეასის და პერიპანკრეტიკული სტრუქტურების მაღალი სიზუსტით ვიზუალიზაციას, რაც ერთგვარად დამოკიდებულია ექიმის გამოცდილებაზე. მისი შესაძლებლობები მწირია სადინრების პროქსიმალური ნაწილის ვიზუალიზაციისთვის და დაკავშირებულია სტანდარტული ენდოსკოპიური კვლევის რისკთან.

მაგნიტურ-რეზონანსული ქოლანგიოპანკრეატოგრაფია (მრქგ) სანადვლე სადინრებისა და პანკრეასის სადინრის კვლევის არაინვაზიური მეთოდია. მის უპირატესობას წარმოადგენს, ასევე პარენქიმული ორგანოების შეფასების მაღალი სიზუსტე. მისი საშუალებით შესაძლებელია ნაღველგამომყოფი სისტემის ვიზუალიზაცია პაციენტის სპეციალური მომზადების, ყოველგვარი ინტერვენციისა და საკონტრასტო ნივთიერების შეყვანის გარეშე. იგი ემყარება t2-tse3d-rst-cor-trig შეწონილ მრ თანმიმდევრობას, ხდება რა სიგნალის დათრგუნვა ძირითადად ყველა რბილი ქსოვილიდან, შესაძლებელია სადინრებში ნაღვლის ვიზუალიზაცია. შემდგომი სამგანზომილებიანი რეკონსტრუქციების საფუძველზე შესაძლებელია კონკრემენტების, სტრიქტურებისა და მოცულობითი წარმონაქმნების ზუსტი სივრცობრივი ლოკალიზაციის განსაზღვრა. ულტრაბგერითი კვლევის და კომპიუტერული ტომოგრაფიის დიაგნოსტიკური ღირებულება სანადვლე გზების პათოლოგიათა დიაგნოსტიკაში არ აღემატება 70-80%-ს (Lahmann BE, Adrales G, Schwartz RW: 2004). ულტრაბგერითი კვლევა ოპერატორ-დამოკიდებული მეთოდია, ხოლო პიკმენტური კენჭები ზოგჯერ არ არიან რენტგენოკონტრასტული და კომპიუტერული ტომოგრაფიის წარმოებისას ისინი უხილავი რჩებიან. ენდოსკოპიური რეტროგრადული ქოლანგიოგრაფია (ერქგ) წლების განმავლობაში ითვლებოდა სანადვლე გზების პათოლოგიათა დიაგნოსტიკის “არჩევის” მეთოდად, მაგნიტურ-რეზონანსული ქოლანგიოპანკრეატოგრაფია თანდათან ანაცვლებს მას

ბილიარული სისტემის პათოლოგიათა გამოვლენაში. უახლესი მონაცემებით ენდოსკოპიური რეტროგრადული ქოლანგიოგრაფიის დიაგნოსტიკური სიზუსტე არ აღემატება მაგნიტურ-რეზონანსული ქოლანგიოპანკრეატოგრაფიის სიზუსტეს ქოლედოქოლითიაზის შეფასებაში. თუმცა, მაგნიტურ-რეზონანსული ქოლანგიოპანკრეატოგრაფია დაზღვეულია ენდოსკოპიური რეტროგრადული ქოლანგიოგრაფიისათვის დამახასიათებელი შესაძლო გართულებებისაგან და იგი სრულდება იმ პაციენტებთან, რომლებთანაც ერქპგ-ის მონაცემები არასაკმარისია (სადინრის სრული ბლოკის ან კონტრასტის პროქსიმალურად გადაადგილების შეუძლებლობის შემთხვევაში) ან მისი შესრულება შეუძლებელია (Soto JA, Barish MA, Yucel EK, Siegenberg D, Ferrucci JT, Chuttani R. 1996., Lahmann BE, Adrales G, Schwartz RW: 2004). თანამედროვე ლიტერატურაში ჯერ კიდევ სრულყოფილად არაა ჩამოყალიბებული სანადვლე გზების პათოლოგიათა მრ სემიოტიკა, მათი დიფერენციალური დიაგნოსტიკის კრიტერიუმები. მაგნიტურ-რეზონანსული ქოლანგიოპანკრეატოგრაფიის დიაგნოსტიკური ღირებულების შესწავლა და პრაქტიკული რეკომენდაციების ჩამოყალიბება ხელს შეუწყობს სანადვლე გზების პათოლოგიათა დიაგნოსტიკური სიზუსტის გაზრდას, რაც თავის მხრივ გააუმჯობესებს მკურნალობის შედეგებს და პროგნოზს.

კვლევის მიზანი:

მაგნიტურ-რეზონანსული ქოლანგიოპანკრეატოგრაფიის შესაძლებლობების განსაზღვრა სანადვლე გზების დაავადებათა დიაგნოსტიკაში.

კვლევის ამოცანები:

1. განისაზღვროს მაგნიტურ-რეზონანსული ქოლანგიოპანკრეატოგრაფიის როლი სანადვლე გზების დაავადებათა დიაგნოსტიკაში.
2. შემუშავდეს მაგნიტურ-რეზონანსული ქოლანგიოპანკრეატოგრაფიის და რადიოლოგიის სხვა მეთოდების შესაძლებლობების შედარებითი ანალიზი სანადვლე გზების პათოლოგიათა დიაგნოსტიკაში.
3. ჩამოყალიბდეს სანადვლე გზების პათოლოგიათა ოპტიმალური დიაგნოსტიკური ალგორითმი.

ნაშრომის მეცნიერული სიახლე: ნაშრომში საკმაოდ დიდ კლინიკურ მასალაზე დაყრდნობით (586 შემთხვევა) განისაზღვრება მაგნიტურ-რეზონანსული ქოლანგიოპანკრეატოგრაფიის როლი სანაღვლე გზების სხვადასხვა პათოლოგიათა დიაგნოსტიკაში. დაზუსტდება სანაღვლე გზების სიმსივნურ და არასიმსივნურ დაავადებათა მრტ სემიოტიკა. დადგინდება მრ ტომოგრაფიული კრიტერიუმები, რომლებიც რეკომენდებულ იქნება პრაქტიკული გამოყენებისათვის. შემუშავდება სანაღვლე გზების პათოლოგიათა ოპტიმალური დიაგნოსტიკური ალგორითმი.

ნაშრომის პრაქტიკული ღირებულება: კვლევის შედეგად კლინიკურ მედიცინაში პრაქტიკულად პირველად შემუშავდა სანაღვლე გზების დაავადებიან პაციენტთა კვლევის ალგორითმი. პირველად შემუშავდა მრტ სემიოტიკა სანაღვლე გზების თითოეული დაავადებისათვის. ყოველივე ზემოთ აღნიშნული გააუმჯობესებს ამ დაავადებათა ადრეულ და სწორ დიაგნოსტიკას, რაც მკურნალობის სწორი ტაქტიკის განსაზღვრის წინაპირობას წარმოადგენს. სხვა სიტყვებით რომ ვთქვათ მაგნიტურ-რეზონანსული ტომოგრაფიის აქტიურმა დანერგვამ პრაქტიკაში მკვეთრად შეცვალა სანაღვლე გზების დაავადებათა, როგორც დიაგნოსტიკის, ასევე მკურნალობის საკითხები, რაც ქირურგიის და თერაპიის აქტუალურ პრობლემად რჩება.

დისერტაციის მოცულობა და სტრუქტურა: დისერტაცია წარმოდგენილია 185 ნაბეჭდ გვერდზე, შედგება შესავლისაგან, ლიტერატურის მიმოხილვის, საკუთარი გამოკვლევების 7 თავისაგან, მიღებულ შედეგთა განსჯისა და დასკვნებისაგან. ილუსტრირებულია 3 დიაგრამით, 6 ცხრილითა და 77 სურათით. ლიტერატურის საძიებელი შეიცავს 310 წყაროს.

პუბლიკაციები: დისერტაციის თემაზე გამოქვეყნებულია 3 სამეცნიერო სტატია. მიღებულია ნაშრომი ევროპის რადიოლოგთა კონგრესზე (ქვენა 04.03-08.03.10წ).

თავი 1. ლიტერატურის მიმოხილვა

ჩვენი კვლევის ძირითად მიზანს შეადგენდა მაგნიტურ-რეზონანსული ქოლანგიოპანკრეატოგრაფიის შესაძლებლობების განსაზღვრა სანაღვლე გზების სხვადასხვა დაავადებათა დიაგნოსტიკაში, რომელთა ძირითადი სინდრომი არის სიყვითლე. მექანიკური სიყვითლის სინდრომი აერთიანებს დაავადებათა ფართო ჯგუფს, რომელთა საერთო ნიშანია მაგისტრალური სანაღვლე სადინრების გამავლობის დარღვევა. ინტერესი ამ პათოლოგიების დიაგნოსტიკური და ქირურგიული მკურნალობის ტაქტიკის მიმართ გამოწვეულია დაავადების მაღალი სიხშირითა და ლეტალობით, რომელიც 7-12%-ს შეადგენს (1,2,8,46,75,78).

დაავადებათა ეს ჯგუფი მოიცავს, როგორც კეთილთვისებიან ასევე ავთვისებიან პათოლოგიებს და კლინიკური სიმპტომები არატიპიურია. მხოლოდ კლინიკური და ლაბორატორიული მონაცემებით დიფერენციალური დიაგნოზის გატარება გაძნელებულია და ეფექტურობა 40-85%-ს შეადგენს (8,15,17,33,34,120). აღნიშნულ დაავადებათა დიაგნოსტიკისთვის დიდი როლი ენიჭება ულტრაბგერითი, რენტგენოლოგიური, კომპიუტერულ ტომოგრაფიული (კტ), რადიონუკლიდური, ენდოსკოპიური და მაგნიტურ-რეზონანსული ტომოგრაფიული (მრტ) მეთოდების გამოყენებას. აღნიშნული მეთოდები საშუალებას იძლევა ობიექტურად დადგინდეს პათოლოგიის არსებობა, ობტურაციის დონე და მისი ხასიათი. აღსანიშნავია, რომ სხვადასხვა წყაროების მონაცემები სხივური დიაგნოსტიკის მეთოდთა მნიშვნელობის შესახებ საკმაოდ ვარირებს, პრაქტიკულად დადგენილად შეიძლება ჩაითვალოს, რომ არცერთი ცალკე აღებული მეთოდი არ წყვეტს პრობლემას და აუცილებელია სხივური დიაგნოსტიკის მეთოდთა გამოყენების ტაქტიკის სწორი შერჩევა ყოველ კონკრეტულ შემთხვევაში (4,6,9,16,24,117,128,143)

მე-20 საუკუნის დასასრული ხასიათდება მედიცინის ერთ-ერთი უდიდესი დარგის, რადიოლოგიის, სწრაფი განვითარებით. ამ პროგრესის ერთ-ერთი მიზეზი ახალი ტექნოლოგიების დანერგვა და მათი კლინიკურ პრაქტიკაში გამოყენებაა, რაც თავის მხრივ დაავადებების ზუსტი დიაგნოსტიკისა და მორფოლოგიური შეფასების წინაპირობას წარმოადგენს. მექანიკური სიყვითლის თანამედროვე დიაგნოსტიკა მოიცავს კომპლექსურ ღონისძიებებს, რომლებიც ტარდება როგორც ოპერაციამდე, ასევე ოპერაციის დროს. ამავე დროს ისეთი გამოკვლევები, როგორცაა ენდოსკოპიური რეტროგრადული ქოლანგიოგრაფია და

ტრანსკუტანული ტრანსჰეპატური ქოლანგიოგრაფია რთული საწარმოებელია და შესაძლებელია მოყვეს გართულებები. ინტრავენური ქოლანგიოგრაფიისას 30-40% შემთხვევაში ბილიარული სისტემის კონტრასტირება ვერ ხერხდება. მეტიც, ნაღველკენჭოვანი დაავადების დიაგნოსტიკაში ეს მეთოდი 1,5% შემთხვევაში არის ინფორმატიული (1,2). დიაგნოსტიკური მეთოდის „ფასი-ეფექტურობის“ განსაზღვრისას გათვალისწინებული უნდა იქნას გართულებები დაკავშირებული საკონტრასტო ნივთიერების შეყვანასთან, პროცედურის თანხა და სანაღველე გზების არამკაფიო ვიზუალიზაცია (3). დღესდღეობით ულტრაბგერა, კომპიუტერული ტომოგრაფია და მაგნიტურ-რეზონანსული ტომოგრაფია გამოიყენება, როგორც სკრინინგ მეთოდი პანკრეატობილიარული სისტემის პათოლოგიათა დიაგნოსტიკაში. ყველა, ზემოთ ჩამოთვლილ მეთოდს გააჩნია დადებითი და უარყოფითი მხარეები, რომლებიც მოცემულია ცხრილში I.

ცხრილი I

მეთოდები	უპირატესობები	ნაკლოვანებები
ენდოსკოპიური რეტროგრადული ქოლანგიოპანკრეატოგრაფია	ინტერვენციის ჩატარების შესაძლებლობა, კარგი გამოსახვა ფუნქციური ინფორმაცია	ინვაზიურობა, სხივური დატვირთვა გვერდითი ეფექტები დაკავშირებული საკონტრასტო ნივთიერებასთან, ტექნიკური სირთულეები, ფუნქციური შესწავლის შეუძლებლობა, ობსტრუქციის დისტალურად სადინრების ვიზუალიზაციის შეუძლებლობა.
მაგნიტურ-რეზონანსული ტომოგრაფია მაგნიტურ-რეზონანსული ქოლანგიოპანკრეატოგრაფია	არაინვაზიურობა, არ არის სხივური დატვირთვა, სადინრის გარშემო ქსოვილების ვიზუალიზაციის შესაძლებლობა, არ საჭიროებს საკონტრასტო ნივთიერებას	არტეფაქტები, მრტ ჩატარების უკუჩვენებები, მეთოდის სიძვირე
კომპიუტერულ ტომოგრაფიული ქოლანგიოგრაფია	არაინვაზიურობა, გამოკვლევის მოკლე დრო, 3-D რეკონსტრუქციების შესაძლებლობა, სადინრის გარშემო ქსოვილების ვიზუალიზაციის შესაძლებლობა	სხივური დატვირთვა, გვერდითი ეფექტები დაკავშირებული საკონტრასტო ნივთიერებასთან, შუზღუდულია ღვიძლის ფუნქციის დაქვეითებისას
ულტრაბგერა	არაინვაზიურობა, შედარებით იაფია, სადინრის გარშემო ქსოვილების ვიზუალიზაციის შესაძლებლობა, ვიზუალიზაცია დროის რეალურ რეჟიმში (4-D)	ოპერატორ დამოკიდებულია, პერიფერიული სადინრების შეფასების ნაკლები შესაძლებლობა
ჰეპატობილიარული სცინტიგრაფია	არაინვაზიურია, მაღალი მგრძობელობა, ფუნქციური ინფორმაცია	სხივური დატვირთვა მწირი ვიზუალიზაცია და სპეციფიურობა

ულტრაბგერითი კვლევა გამოიყენება ჰეპატობილიარული სისტემის პათოლოგიათა დიაგნოსტიკის პირველ ეტაპზე. მას გააჩნია მთელი რიგი უპირატესობები: შედარებით ნაკლები ფასი, გამოყენების სიმარტივე და არ ახლავს სხივური დატვირთვა. იგი ოპერატორდამოკიდებულია, და სიმსუქნე, ღვიძლის გაცხიმოვნება და ნაწლავის პნევმატოზი ხელს უშლის ვიზუალიზაციას. მეთოდის მგრძობელობა სანადვლე სადინრების დისტალური ნაწილის პათოლოგიების შეფასებაში აღწევს 10-15%-ს (5,21,22,43,45,138,238,265,280).

კანგავლითი ღვიძლგავლითი ქოლანგიოგრაფია (ტტქ) პირველად ჩატარებულ იქნა 1952 წელს R.F.Carter და G.M. Saypol-ის მიერ, კანის გავლით სანადვლე სადინარში შეყვანილ იქნა ნემსი და საკონტრასტო ნივთიერება. ამის შემდგომ აღნიშნულმა მეთოდმა ფართო გამოყენება ჰპოვა, მაგრამ მხოლოდ ისეთ შემთხვევაში, როდესაც არ არსებობს სხვა საშუალება მივიღოთ სარწმუნო ინფორმაცია სანადვლე სისტემის შესახებ. ამ გამოკვლევების გართულებები აღინიშნება 4-6%-ში, მას მიეკუთვნება ნადვლოვანი პერიტონიტი (ინფიცირებული ნადვლის თავისუფალ მუცლის ღრუში მოხვედრის გამო), სისხლდენა, ხერეღმილების ჩამოყალიბება სანადვლე სადინრებსა და სისხლძარღვებს შორის შემდგომი სეპტიცემიით, ფილტვის დაზიანების შემთხვევაში ვითარდება პნევმოთორაქსი (16,33,290,293). აღნიშნული გართულებების თავიდან აცილების მიზნით, ეს მეთოდი გამოიყენება უშუალოდ სანადვლე გზებზე ოპერაციის წინ. კანგავლითი ღვიძლგავლითი ქოლანგიოგრაფია ისეთივე ინფორმატიულ მეთოდად ითვლება, როგორც მაგნიტურ-რეზონანსული ქოლანგიოპანკრეატოგრაფია, მხოლოდ არის ინვაზიური, ძვირადღირებული და მისი წარმოება საკმაოდ მაღალ რისკთან არის დაკავშირებული (სეფსისი 1,4% შემთხვევაში, ლეტალური გამოსავალი 0,20%-ში) (33,77,80).

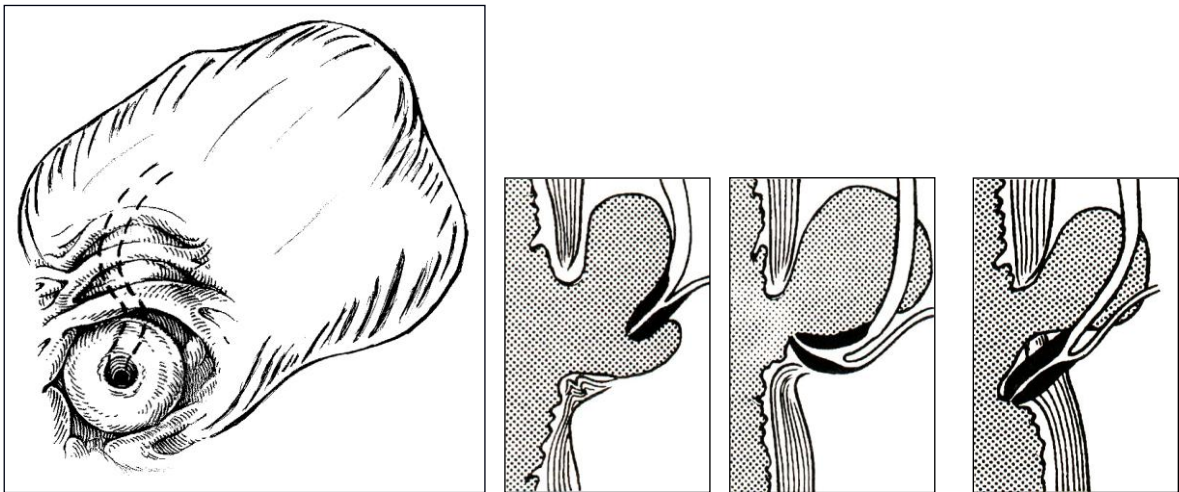
ტრანსკუტანული ტრანსჰეპატური ქოლანგიოგრაფია ულტრაბგერის კონტროლით პირველად მოწოდებულ იქნა 1978 წელს M.Makuuchi-ის მიერ, მას გააჩნია რამოდენიმე უპირატესობა სანადვლე სადინრების პირდაპირი კონტრასტირების სხვა მეთოდებთან შედარებით. ამ პროცედურას მინიმუმამდე დაყავს სხივური დატვირთვა პაციენტსა და მედპერსონალზე, ყოველ კონკრეტულ შემთხვევაში შესაძლებელია შეირჩეს ადვილი და ნაკლებად სახიფათო მიდგომა, გამოირიცხება ვენის შემთხვევითი პუნქცია.

სანადვლე გზების პირდაპირი გამოსახულება შესაძლებელია მივიღოთ მხოლოდ ინვაზიური მეთოდების გამოყენებით- ენდოსკოპიური რეტროგრადული ქოლანგიოგრაფია და კანგავლითი ღვიძლგავლითი ქოლანგიოგრაფია. ენდოსკოპიური რეტროგრადული ქოლანგიოგრაფიის მთავარი უპირატესობა არის მაღალი გარჩევის უნარიანობა და იმავდროულად სამკურნალო პროცედურის ჩატარების შესაძლებლობა. ენდოსკოპიური რეტროგრადული ქოლანგიოგრაფიის ჩატარებას ხელი შეიძლება შეუშალოს ტექნიკურმა ფაქტორებმა, როგორცაა ჰეპატიკო-ეუნოანასტომოზის ან კუჭის რეზექციის შემდგომი მდგომარეობა (6,8,14,19,87,110,247,296). გარდა ამისა, რეტროპერიტონეალური სიმსივნეების, ფატერის ღვრილის მდებარეობის ანომალიის, პოსტოპერაციული ცვლილებების (რეკონსტრუქცია ბილროტ II-ის ტიპით), პარაპაპილური დივერტიკულის (50% პაციენტებში 80 წლის ზემოთ) არსებობისას დიდი მნიშვნელობა აქვს ოპერატორის გამოცდილებას (8,21,24,87,186,1202,241,267,292). დამატებით შეიძლება ითქვას რომ, თუმცა ენდოსკოპიური რეტროგრადული ქოლანგიოგრაფია შედარებით უსაფრთხო მეთოდად ითვლება მას მოსდევს გართულებები, როგორცაა მწვავე პანკრეატიტი (8,10,187) და ქოლანგიტი (1% პაციენტებში) (82,187) ლეტალური გამოსავალი პაციენტების 1%-შია აღწერილი (82,187). Salminen et al. (2007)-ის მონაცემებით ენდოსკოპიური რეტროგრადული ქოლანგიოგრაფია ინარჩუნებს მხოლოდ თერაპიულ როლს, იმ გართულებების გამო რომელიც სდევს თან, და მათი სისშირე 1-7%-ს აღწევს. ენდოსკოპიური რეტროგრადული ქოლანგიოგრაფიის ძირითადი დანიშნულება არის ქოლედოქის კონკრემენტის და პანკრეატობილიარული ზონის სიმსივნეების მკურნალობა სტენტის იმპლანტაციის გზით. მისი საშუალებით ასევე შესაძლებელია ამპულარული სიმსივნეების დროს ბიოფსიის წარმოება (187,283). რუ-ს წესით გათიშული მარყუჟის შემთხვევაში ნაჩვენებია კანგავლითი ღვიძლგავლითი ქოლანგიოგრაფიის წარმოება, რომელიც გართულებების და ასევე სიკვდილიანობის დიდ რისკთანაა დაკავშირებული (301).

ენდოსკოპიური რეტროგრადული ქოლანგიოგრაფია პირველად წარმოებულ იქნა 1968 წელს McCune W.S.-ის მიერ და ამ გამოკვლევის ეფექტურობის შესწავლა დაიწყო 70-იანი წლებიდან J.Oi (1970), T.Kasugai (1975), J. Demling, Шалимов А.А. (1976), Балалыкин А.С. (1981)- ის მიერ. საქართველოში მეთოდი დანერგილია 1995 წლიდან. მკურნალები და თანაავტ. (2000) მონაცემებით ქოლედოქოლითიის დროს ენდოსკოპიური რეტროგრადული ქოლანგიოპანკრეატოგრაფიის სიზუსტემ შეადგინა 97,7%.

Борисов А.Е., 2003, Патютко Ю.И., 2002 აზრით პირდაპირი კონტრასტირების მეთოდების (კანგავლითი დვიძღავლითი ქოლანგიოგრაფია, ენდოსკოპიური რეტროგრადული ქოლანგიოგრაფია, ინტრაოპერაციული ქოლანგიოგრაფია) დიაგნოსტიკური სიზუსტე სანაღველე გზების დაავადებათა დიაგნოსტიკაში 90-97%-ს აღწევს.

დუოდენოსკოპია და ენდოსკოპიური რეტროგრადული ქოლანგიოგრაფია საშუალებას გვაძლევს შევისწავლოთ სანაღველე სადინრების არქიტექტონიკა, ზუსტად განვსაზღვროთ კონკრემენტების ზომა, ფორმა, რაოდენობა და მათი ზუსტი ლოკალიზაცია, შევაფასოთ კონკრემენტების ფიქსაცია თუ ფლოტირება სადინრებში, რაც ხშირად გადამწყვეტ როლს ასრულებს მკურნალობის ტაქტიკის შერჩევაში (4,6,8,14,24,202,267,292). ასევე კვლევის ამ მეთოდით შესაძლებელია ფატერის დვრილის ვიზუალიზაცია, რაც საშუალებას გვაძლევს გამოვაგლინოთ დვრილში ლოკალიზებული და ჩატედილი კონკრემენტები, განვითარების ანომალიები, სუპრა და პარაპაპილური დივერტიკულები (სურ.1) ან სიმსივნური წარმონაქმნები, რომელთა დიფერენციალური დიაგნოსტიკა კვლევის სხვა მეთოდებით ხშირად საკმაოდ გაძნელებულია (8,21,24,241,267,292).



სურ №1 სუპრაპაპილური დივერტიკულით გამოწვეული ნაღვლის საერთო სადინრის დეფორმაციის სქემატური გამოსახულება.

Тодуа Ф.И., Федоров В.Д., Кузин М.И. (1991) თანახმად კტ საშუალებას გვაძლევს მოხდეს ნაღვლის ბუშტის და სანადვლე სადინრების დიფერენცირება წინასწარი კონტრასტირების გარეშე. პაციენტთა 1%-ში შესაძლებელია ბუშტის სადინრის ვიზუალიზაცია. ჯანმრთელ პირებში ღვიძლში და ღვიძლგარეთა სადინრების გამოსახვა შესაძლებელია 30% შემთხვევაში. ღვიძლგარეთა სანადვლე გზების განივკვეთი ტომოგრაფებზე ჩანს, როგორც მრგვალი ან ოვალური ფორმის უბანი, რომლის დიამეტრიც არ აღემატება 7მმ-ს, ხოლო სიმკვრივე უდრის 9-11 ჰაუნსფილდს. ნაღველკენჭოვანი დაავადების დროს კომპიუტერული ტომოგრაფია გვაძლევს საშუალებას დადგინდეს კონკრემენტის არსებობა, როგორც ბუშტში, ასევე სადინარში. მეთოდი ყველაზე მგრძობიარეა იმ შემთხვევაში, როდესაც კენჭი კალციუმისგან შედგება (სიმკვრივე 60-144 ჰაუნსფილდს), რომელიც მკაფიოდ დიფერენცირდება ნაღვლის ფონზე. უფრო ძნელია ქოლესტერინული (18-30 H) კონკრემენტების ვიზუალიზაცია, რომელთა სიმკვრივე პრაქტიკულად არ განსხვავდება ნაღვლის სიმკვრივისგან. ნორმალური ზომის სანადვლე სადინრები კომპიუტერული ტომოგრაფიით არ ვიზუალიზირდება და კონკრემენტების გამოვლენა მათში ვერ ხერხდება.

ბილიარული სცინტიგრაფია წარმოებს ინტრავენურად მონიშნული ტექნეციუმ 99-ის შეყვანით, შესაძლებელია ინფორმაციის მიღება ნაღვლის ბუშტის ფუნქციური მდგომარეობის შესახებ, და მგრძობიარე მეთოდია მწვავე ქოლეცისტიტის დიაგნოსტიკისთვის. გამოკვლევის ჩვენებებია: ბილიარული სისტემის ფუნქციის შეფასება, მწვავე ქოლეცისტიტის, ბილიარული ტრაქტის ქრონიკული დაავადებების, ბილიარული ობსტრუქციის, ნაღვლის ექსტრავაზაციის, სანადვლე სადინრების თანდაყოლილი ანომალიების გამოვლენა.

ენდოსკოპიური ულტრასონოგრაფია ენდოსკოპიური რეტროგრადული ქოლანგიოპანკრეატოგრაფიის ალტერნატიული მეთოდია ღვიძლგარეთა სანადვლე გზების პათოლოგიების, მათ შორის ქოლედოქოლითიაზის დიაგნოსტიკაში. მისი მგრძობიარეობა და სპეციფიურობა ქოლედოქის კენჭების ვიზუალიზაციაში, გამოცდილი ენდოსკოპისტის ხელში, აღწევს 100%-ს, განსაკუთრებით კარგად ვიზუალიზირდება მცირე ზომის კონკრემენტები (<5მმ) (168). პანკრეატობილიარული სიმსივნეების, განსაკუთრებით ამპულარული მიდამოს ან პანკრეასის წარმონაქმნების დიაგნოსტიკაში, ენდოსკოპიური ულტრაბგერის როლი უპირატესია კომპიუტერულ ტომოგრაფიასა და მაგნიტურ-რეზონანსული

ქოლანგიოპანკრეატოგრაფიასთან შედარებით (63,282). დიაგნოსტიკური სიზუსტე იზრდება პარალელურად ბიოფსიური მასალის აღების შესაძლებლობით (282). შორეული მეტასტაზების და კარცინომატოზის დიაგნოსტიკაში უპირატესია კომპიუტერული ტომოგრაფია და მაგნიტურ-რეზონანსული ტომოგრაფია/მაგნიტურ-რეზონანსული ქოლანგიოპანკრეატოგრაფია (212,218). ენდოსკოპიური ულტრაბგერის მონაცემები ეხმარება ქირურგებს ოპერაციის ზუსტ დაგეგმვაში და წარმოადგენს პანკრეასის და სანაღვლე გზების პათოლოგიებით დაავადებული პაციენტების დიაგნოსტიკის და მკურნალობის ტაქტიკის განსაზღვრის მნიშვნელოვან მეთოდს.

უკანასკნელ პერიოდში დაინერგა კვლევის უახლესი მეთოდი მაგნიტურ-რეზონანსული ტომოგრაფია, რომელიც სხივური დიაგნოსტიკის სხვა მეთოდებთან შედარებით მთელი რიგი უპირატესობებით გამოირჩევა. კვლევის ამ მეთოდის კლინიკური გამოყენების ისტორია მხოლოდ 15-17 წელს ითვლის. 1982 წელს Young-მა პირველმა გამოიკვლია ხერხემლის სვეტი. დღეისთვის მაგნიტურ-რეზონანსულ ტომოგრაფიას ერთ-ერთი წამყვანი ადგილი უჭირავს კვლევის სხვა მეთოდებს შორის (24,25,28,41,114,116,158,191,240).

ფიზიკური გამოვლენა ბირთვულ მაგნიტური რეზონანსი აღმოჩენილ იქნა 1946 წელს ამერიკელ მეცნიერთა ორი ერთმანეთისგან დამოუკიდებელი ჯგუფის მიერ Felix Bloch და Edward Purcell ხელმძღვანელობით. მრ ტომოგრაფიის შემქმნელად ითვლება მეცნიერი F. Lauterbur, რომელმაც 1973 წელს გამოიყენა მაგნიტური რეზონანსის მოვლენა ტომოგრაფიების მიღებისათვის, დაასაბუთა შექმნის იდეა და პირველად მიიღო გამოსახულება.

მაგნიტურ-რეზონანსულ ტომოგრაფიაში გამოიყენება მეტრული დიაპაზონის რადიოტალღები. სწორედ ეს განსაზღვრავს კვლევის ამ მეთოდის უპირატესობას რენტგენულ და ულტრაბგერით კვლევაგან შედარებით. მაგნიტურ-რეზონანსული კვლევის უპირატესობად მიჩნეულია სხივური დატვირთვის არ არსებობა, გამოსახულების მიღება ნებისმიერ ჭრილში, არაა აუცილებელი კონტრასტული ნივთიერების გამოყენება, რბილი ქსოვილების მაღალი გარჩევისუნარიანობა და ბუნებრივი კონტრასტულობა (51,116,125,126,134,148,150,158,164).

მაგნიტურ-რეზონანსული ტომოგრაფია არის მეთოდი, რომელიც დაფუძნებულია ადამიანის სხეულში მაგნიტური ველის ზემოქმედებით რადიოტალღებსა და განსაზღვრულ ატომის ბირთვებს შორის

ურთიერთმოქმედებაზე. მაგნიტურ-რეზონანსული ტომოგრაფიისას ხდება სხვადასხვა ქსოვილებისათვის დამახასიათებელი სიგნალის ინტენსივობებს შორის სხვაობის აღქმა. მაგნიტურ-რეზონანსული ტომოგრაფიის ფიზიკური საფუძვლები საკმაოდ სრულადაა ასახული ლიტერატურაში. პათოლოგიური კერის გამოვლენა და მისი დახასიათება დაფუძნებულია ქსოვილის ნორმალური სტრუქტურის ცვლილებაზე და პირველ რიგში ირგვლივ მდებარე ქსოვილებთან შედარებით განსხვავებული სიგნალის ინტენსიობის დაფიქსირებაზე. გამოსახულების კონტრასტულობა მრავალ ფაქტორზეა დამოკიდებული, მათ შორის შინაგან (პროტონული სიმკვრივე, რელაქსაციის დრო, ქიმიური გადახრები, პერფუზია, დიფუზია, სითხის ნაკადი, ტემპერატურა, სპინების სიბლანტე) და გარეგან (მაგნიტური ინდუქცია, აპარატის კონსტრუქციული თავისებურებები და პროგრამული უზრუნველყოფა, რადიოსიხშირული იმპულსური თანმიმდევრობების არჩევა და მისი პარამეტრები, პარამაგნიტური ნივთიერების გამოყენება) ფაქტორებზე. ტომოგრაფზე პრაქტიკული მუშაობა ნიშნავს შესაფერისი იმპულსური თანმიმდევრობების შერჩევას, მისი პარამეტრების შეცვლას გამოსაკვლევი მიდამოსა და მხედველობის ველის გათვალისწინებით. სივრცითი გარჩევისუნარიანობა (ან პიქსელის ზომები) ძირითადად მაგნიტურ ინდუქციაზეა დამოკიდებული. მაგნიტურ-რეზონანსული ტომოგრაფიით მიღებული გამოსახულების კლინიკური ღირებულება განისაზღვრება პათოლოგიური კერის გამოვლენის (მგრძნობელობა) და დახასიათების (სპეციფიურობა) შესაძლებლობაზე. მნიშვნელოვანია აღინიშნოს, რომ დიაგნოსტიკურ ინფორმაციულობასა და გამოსახულების ფიზიკო-ტექნიკურ ხარისხს შორის პირდაპირი კავშირი არ არსებობს. განსაკუთრებულ შემთხვევებში საჭიროა განსაკუთრებულად მაღალი გარჩევისუნარიანობა და შრის მინიმალური სისქე, ყოველივე ამის მიღწევა შესაძლებელია მხოლოდ მაღალი სიმძლავრის მაგნიტურ ველში.

მაგნიტურ-რეზონანსული ტომოგრაფია სხივური დიაგნოსტიკის სხვა მეთოდებისაგან მთელი რიგი უპირატესობებით გამოირჩევა: კერძოდ, გამოსახულების მიღება ნებისმიერ ჭრილში ყოველგვარი მათემატიკური რეკონსტრუქციის გარეშე, არაინვაზიურობა (ხშირ შემთხვევაში არაა საჭირო საკონტრასტო ნივთიერების შეყვანა), მეთოდის უსაფრთხოება, მაღალი გარჩევისუნარიანობა. მრ ტომოგრაფიის მთავარი უპირატესობაა ქსოვილთა მაღალი

ბუნებრივი კონტრასტულობა, როგორც ნორმაში, ასევე პათოლოგიის დროს. ქსოვილოვანი კონტრასტულობა მრავალ ფაქტორზეა დამოკიდებული, მათ შორის მაგნიტურ ინდუქციაზე. P. A. Rink (1986) მონაცემებით მაგნიტური ინდუქციის შემცირებისას კონტრასტულობა საკმაოდ მაღალია, განსაკუთრებით T1 ტიპის. დაბალი მაგნიტური ველი საშუალო და მაღალ ველთან შედარებით გამოირჩევიან გამოსახულების მაღალი კონტრასტულობით. აქვე უნდა აღინიშნოს, რომ დაბალი სიმძლავრის ტომოგრაფები მაღალი სიმძლავრის ტომოგრაფებისაგან გამოირჩევიან ფიზიკური თვისებებით – ქიმიური არტეფაქტების არარსებობა, დაბალი მგრძნობელობა მეტალური და მოძრაობითი არტეფაქტების მიმართ, სპინ-მესრული რელაქსაციის (TR) მოკლე დრო, ხოლო გამოსახულებები გამოირჩევა მაღალი ბუნებრივი კონტრასტულობით. სიგნალი-ხმაურის შედარებით დაბალი ურთიერთობა მნიშვნელოვან წილად კომპენსირდება ზედაპირული კოჭების (კოილების) კონსტრუქციული თავისებურებებით და პროგრამული უზრუნველყოფით.

მაგნიტურ-რეზონანსულ ტომოგრაფიას ნაკლოვანებები თითქმის არ გააჩნია. სწორად შერჩეული იმპულსური თანმიმდევრობების და მისი პარამეტრების საშუალებით ვლესულობთ გამოსახულებას მაღალი ბუნებრივი კონტრასტულობით. კონტრასტულობის დამატებითი გაძლიერება საკონტრასტო ნივთიერების საშუალებით ხშირ შემთხვევაში არ არის საჭირო. გამოსახულების მიღება და ხარისხი ძირითადად დამოკიდებულია ერთ-ერთი მაგნიტური მახასიათებლებით (პროტონული სიმკვრივე, T1 და T2 რელაქსაციის დრო), რაც თავის მხრივ კვლევის სპეციფიურობის განმსაზღვრელი ფაქტორია.

ავტორთა უმრავლესობა მაღალ შეფასებას ანიჭებს აღნიშნულ მეთოდს და მის შემდეგ უპირატესობებს გამოყოფენ: 1. უვნებლობა, რის გამოც მრ-ტომოგრაფიის გამოიყენება მკურნალობის პროცესში შეიძლება მრავალჯერადად, 2. გამოსახულების მიღება ნებისმიერ სიბრტყეში, 3. ქსოვილების გამოსახვის მაღალი ხარისხი (116,125,131,139,158,164).

უკანასკნელი წლების განმავლობაში მნიშვნელოვნად გაიზარდა მაგნიტურ-რეზონანსული ტომოგრაფიის როლი სანაღვე სადინრების პათოლოგიათა დიაგნოსტიკაში, რაც განპირობებულია თანამედროვე მაგნიტურ-რეზონანსული ტომოგრაფების პროგრამული უზრუნველყოფის გაუმჯობესებით. მაგნიტურ-

რეზონანსული ქოლანგიოგრაფია წარმოადგენს ნაღველგამომყოფი სისტემის არაინვაზიურ კვლევის მეთოდს, ამასთან სანაღველე სადინრების სრულყოფილი ვიზუალიზაცია შესაძლებელია პაციენტის სპეციალური მომზადების, ყოველგვარი ინტერვენციისა და საკონტრასტო ნივთიერების გამოყენების გარეშე. მეთოდის უდიდეს უპირატესობას წარმოადგენს ასევე პარენქიმული ორგანოების მდგომარეობის შეფასების მაღალი სიზუსტე. იგი ემყარება T2 შეწონილ მრ თანმიმდევრობას, ხდება რა სიგნალის დათრგუნვა ძირითადად ყველა რბილი ქსოვილიდან, შესაძლებელია სადინრებში სითხის ვიზუალიზაცია. შემდგომი სამგანზომილებიანი რეკონსტრუქციების საფუძველზე შესაძლებელია კონკრემენტების, სტრიქტურებისა და მოცულობითი წარმონაქმნების ზუსტი სივრცობრივი ლოკალიზაციის განსაზღვრა. ეს არაინვაზიური მეთოდი საშუალებას იძლევა მივიღოთ სანაღველე სადინრების და პანკრეასის სადინრის ისეთივე ვიზუალური გამოსახულება, როგორც ტრანსკუტანური და ენდოსკოპიური რეტროგრადული ქოლანგიოგრაფიების დროს. უკანასკნელი მონაცემებით იგი გამოირჩევა მაღალი სიზუსტით სადინრების კეთილთვისებიანი და ავთვისებიანი ობსტრუქციების გამოსაველენად. უნდა აღინიშნოს, რომ მაგნიტურ-რეზონანსული ქოლანგიოგრაფიით გაძნელებულია ფატერის დვრილის შეფასება. რთულია არადილატირებული სანაღველე სადინრების ვიზუალიზაცია (15,116,128,219). ამ შეზღუდვების შემცირება შესაძლებელია 3,0T სიმძლავრის მაგნიტის გამოყენებით ცირკულარული პოლარიზებული მხოლოდ მიმღები ტორსო- კოილთან კომბინაციაში (219). ასევე, 3,0T სიმძლავრის მაგნიტის უპირატესობა 1,5T სიმძლავრის მაგნიტთან არის ღვიძლშიდა სადინრების განვითარების ვარიანტების და ცისტოქუსის და ჰეპატიქუსის შეერთების ადგილის მაღალი სიზუსტით გამოსახვა (210). ტექნიკის ოპტიმიზაციისთვის საჭიროა სწრაფი მიმდევრობის პროგრამების და დამატებითი პროგრამების არსებობა, როგორცაა ცხიმის დათრგუნვის (fat-suppression), არტეფაქტების შემცირების (artefact reduction) და სამგანზომილებიანი გამოსახულების მიღებაში (116,125,139,219).

ენდოსკოპიური რეტროგრადული ქოლანგიოპანკრეატოგრაფიისგან განსხვავებით მაგნიტურ-რეზონანსული ქოლანგიოპანკრეატოგრაფიის მგრძობელობა ობსტრუქციის დიაგნოსტიკაში აღწევს 91%-ს, სპეციფიურობა 100%-ს, ხოლო დიაგნოსტიკური სიზუსტე 94%-ს. ხოლო დილატაციის შემთხვევაში მგრძობელობა შეადგენს 94%-ს და სპეციფიურობა 93%-ს. ასევე მაგნიტურ-

რეზონანსული ქოლანგიოპანკრეატოგრაფია ზუსტად ასახავს სადინრის დიამეტრს. პანკრეატობილიარული ობსტრუქციის დროს, მაგნიტურ-რეზონანსული ქოლანგიოპანკრეატოგრაფია საშუალებას გვაძლევს განვსაზღვროთ ობსტრუქციის ხარისხი და მიზეზი შემთხვევათა 84-91%-ში. (15,25,162,203).

მაგნიტურ-რეზონანსულ ქოლანგიოგრაფიას ენდოსკოპიურ რეტროგრადულ ქოლანგიოპანკრეატოგრაფიასთან შედარებით გააჩნია უპირატესობა ღვიძლგარეთა სანაღველე სადინრების ვიზუალიზაციაში. ასევე იგი იკავებს დიაგნოსტიკური ენდოსკოპიური რეტროგრადული ქოლანგიოგრაფიის ადგილს. მისი როლი პირველადი მასკლეროზებელი ქოლანგიტის შესწავლისთვის, ჯერ კიდევ რჩება კვლევის საკითხად (111,117,162,267,299).

ნაღველკენჭოვანი დაავადება საჭმლის მომნელებელი სისტემის დაავადებათა შორის ყველაზე ხშირად გვხვდება. მსოფლიო ჯანდაცვის ორგანიზაციის 2002 წლის მონაცემებით, იგი მოსახლეობის 5-20%-ს (97,126,175,176,229,235) აღენიშნება. აზიის და აფრიკის პოპულაციაში იგი 5%-ზე ნაკლებ შემთხვევაში გვხვდება, აღმოსავლეთის ქვეყნებში 10-20% ფარგლებში მერყეობს (15,25,27,212,235,250,261). ამერიკაში 70%-ს აღწევს, მდებრობითი სქესის მნიშვნელოვანი უპირატესობით (Sakorafas et al. 2007). ნაღველკენჭოვანი დაავადების გამო წარმოებულ ოპერაციათა რიცხვი განაგრძობს პროგრესულ ზრდას. ამერიკის შეერთებულ შტატებში ყოველწლიურად 600000-მდე ოპერაცია სრულდება (Dandan I.S. 2002), მოსკოვში კი ყოველ 100000 მოსახლეზე- 7000-მდე ოპერაცია (Копанева М.И.2004).

კენჭები 80-85%-ში შედგება ქოლესტერინისგან, ნაღველოვანი პიგმენტების, კალციუმის მარილებისა და სხვა ინგრედიენტებისგან. სუფთა პიგმენტური ან კალციუმის მარილებისგან შემდგარი კონკრემენტები უფრო იშვიათად გვხვდება. კონკრემენტების ჩამოყალიბებაში ძირითად როლს თამაშობს ქოლესტერინის, ფოსფოლიპიდების, ნაღველოვანი მუკოვების ცვლის სტაბილურობის დარღვევა. აგრეთვე ყურადღება მახვილდება სანაღველე სადინრების პირველად დაზიანებაზე და სფინქტერული აპარატის არაადექვატურ მუშაობაზე, რაც იწვევს ნაღველის შეგუბებას. ნაღველის შეგუბება და ბაქტერიული ინფექციები წარმოადგენს სადინარში პირველადად განვითარებული კონკრემენტის მიზეზს.

Brunetti J.C. et al. 2004 მონაცემებით ქოლანგიოლითიაზით განპირობებული პოსტქოლესტისტექტომიური სინდრომი აღინიშნება შემთხვევათა 52%-ში. რიგ მკვლევართა მონაცემებით ლაპაროტომიული ქოლესტისტექტომიის შემდეგ ქოლანგიოლითიაზის განვითარების სიხშირე საშუალოდ 1-2%-ს

(23,100,101,129,220,256), ხოლო ლაპარასკოპიული ქოლეცისტექტომიის შემდგომი ქოლანგიოლითიაზი აღენიშნება ოპერირებულთა 12-20%-ს.

ქოლეცისტექტომიის შემდგომი ქოლანგიოლითიაზის ერთ-ერთი მთავარი მიზეზია ავადმყოფის არასრული გამოკვლევა ოპერაციამდე და ოპერაციის დროს (15,18,19,123,184,240,256). რეზიდუალურ და რეციდიულ კონკრემენტთა დიაგნოსტიკა კვლავ რთულ პრობლემად რჩება. ეს განპირობებულია იმ პათოლოგიათა სიმრავლით, რომელთა კლინიკური სურათი ემსგავსება ქოლანგიოლითიაზისას და საჭიროებს დიფერენციალურ დიაგნოსტიკას (8,16,46,88,126,212,229).

ღვიძღვარეთა სანაღვლე სადინრებში წარმოშობილი კენჭები რბილია, ადვილად შლადი, ხშირად საგოზავისმაგვარი, რითაც განსხვავდება ნაღვლის ბუშტში წარმოშობილი კენჭებისგან. უმრავლეს შემთხვევაში ქოლედოქოლითიაზი მეორადია (64). კენჭი შეიძლება იყოს ერთეული (16%-40,6%) ან მრავლობითი (59,4%-84%). კონკრემენტი შეიძლება მდებარეობდეს ნაღვლის საერთო სადინრის ყველა ნაწილში, მაგრამ უხშირესად ვლინდება ფიზიოლოგიური შევიწროების არეში (ფატერის დერილში, ნაღვლის საერთო სადინრის ინტრაპანკრეატიკულ ნაწილში) (64,70,128,141,212,245,261). როგორც წესი, წვრილი კონკრემენტები ასშობენ ნაღვლის საერთო სადინრის დისტალურ ნაწილს, უფრო მსხვილები კი-სუპრადუოდენალურ ნაწილს. ჩვეულებრივ ნაღვლის საერთო სადინრის დისტალურ ნაწილში გვხვდება 0,5-1სმ, ინტრაპანკრეატიკულ და სუპრადუოდენალურ ნაწილში კი- 1სმ-ზე მეტი ზომის კენჭები (16).

ნაღველკენჭოვანი დაავადების და კერძოდ ქოლედოქოლითიაზის კლინიკურ დიაგნოსტიკაში ფართოდ გამოიყენება ულტრაბგერითი სკანირება, რომელიც 70-იანი წლების ბოლოს დაინერგა და ფართო გამოყენება ჰპოვა Луцевич Э.В. 1991, Родионов В.В. 1991. ულტრაბგერითი დიაგნოსტიკა კვლევის არაინვაზიური მეთოდია, რომელიც არ მოითხოვს ავადმყოფის განსაკუთრებულ მომზადებას. Stroszczyński et al. 2005- ის მიხედვით ნაღვლის ბუშტის კენჭების დიაგნოსტიკაში ულტრაბგერის მგრძნობელობა და სპეციფიურობა 99%-ს აღწევს, ხოლო ნაღვლის საერთო სადინრის კონკრემენტის ვერიფიცირებისთვის მისი მგრძნობელობა 20%-დან 55-80%-მდე გაიზარდა, რაც აპარატურის დახვეწასთან არის დაკავშირებული (26,36,41,45,212).

მექანიკური სიყვითლის დროს მთავარი ულტრაბგერითი ნიშანია სანადვლე სადინრების, კერძოდ ქოლედოქის და ჰეპატიკუსის გაგანიერება, თუმცა სუბკლინიკური ნიშნების დროს სანადვლე სადინრების დილატაცია შეიძლება არ იყოს გამოხატული. ქოლედისტექტომიის შემდგომ, ჰეპატიკოქოლედოქის გაგანიერება ზმმ-მდე შეიძლება ჩაითვალოს კომპენსატორულ რეაქციად და არ იყოს დარღვეული ნადვლის პასაჟი. ქოლედოქის რეტროდუოდენალური, ინტრაპანკრეატიკული და ინტრამურული ნაწილების, ფატერის დვრილის კონკრემენტის აღმოჩენა მათი ზომის მიუხედავად გაძნელებულია (2,36,41,45,212). ნორმალური დიამეტრის სადინრებში კენჭების ვიზუალიზაცია გაძნელებულია, სიმსუქნე და მეტეორიზმი ართულებს გამოკვლევის ეფექტურობას. 12-გოჯა ნაწლავის აირებმა შეიძლება დაფაროს ქოლედოქის ტერმინალური ნაწილი, სადაც ყველაზე ხშირად გვხვდება კალკულოზი.

I.S Dandan (2002)-ის მონაცემებით ულტრაბგერითი კვლევის მგრძობელობა ქოლედოქოლითიაზის დროს შეადგენს 15-40%-ს, ხოლო გაფართოებული სანადვლე სადინრების ვიზუალიზაცია შესაძლებელია 98% შემთხვევაში. Майстеренко Н.А., Стукалов В.В.-ის (2000) მიხედვით კონკრემენტების დაფიქსირება დილატირებულ სანადვლე სადინრებში შესაძლებელია შემთხვევათა 65-80%-ში.

Тодуа Ф.И.и соавт. (1993) თვლიან, რომ გამოკვლევის დროს შეუძლებელია ზუსტად მიუთითოთ ბუშტის სადინრისა და დვიძლის საერთო სადინრის შეერთების ადგილი. ამიტომ შეუძლებელია გაირკვეს თუ სად მთავრდება დვიძლის საერთო სადინარი და სად იწყება ნადვლის საერთო სადინარი.

კომპიუტერული ტომოგრაფია არ არის მაღალინფორმატიული კენჭების გამოვლენისთვის, მაგრამ იძლევა ინფორმაციას ბილიარული დილატაციის ლოკალიზაციის და ზომის, მისი მიზეზის შესახებ. ასევე სანადვლე გზების და პანკრეასის სიმსივნეების შესახებ. მეთოდის მგრძობელობა ქოლედოქის კონკრემენტის გამოლენაში ვარირებს 65%-დან 93%-ის ფარგლებში (4,6,8,44,173,212).

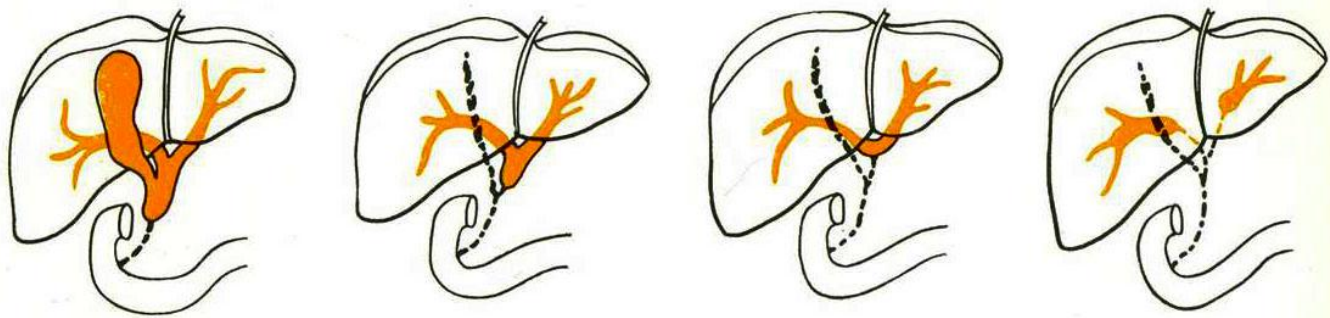
ქოლედოქოლითიაზის დიაგნოსტიკაში მაგნიტურ-რეზონანსული ქოლანგიოპანკრეატოგრაფიის მგრძობელობა აღწევს 81-100%-ს, ხოლო სპეციფიურობა 85-100%-ს (84,88,126,141,173,229,250,261). მაგნიტურ-რეზონანსული ქოლანგიოპანკრეატოგრაფიის დროს კონკრემენტი ვიზუალიზირდება როგორც მუქი ავსების დეფექტი, ჰიპერინტენსიური ნადვლის ფონზე. მცირე ზომის კონკრემენტმა

შეიძლება არ გამოიწვიოს სადინრის დილატაცია და კარგად გამოვლინდეს აქსიალურ ჭრილებზე. გარდა ამისა, ამპულარულ ნაწილში მიგრირებული კონკრემენტი არ არის გარშემორტყმული ნაღვლის ჰიპერინტენსიური სიგნალით, რამაც შეიძლება გამოიწვიოს სტრიქტურის მცდარი დიაგნოზი (15,126,185,261).

სანაღვლე სადინრების კეთილთვისებიან ობტურაციებს, გარდა ქოლედოქოლითიაზისა იწვევს ქოლანგიტი, სტრიქტურა, კისტა. ლიტერატურული მონაცემებით უკანასკნელ დროს სანაღვლე სადინრების ანთებამ და სტრიქტურის რაოდენობამ მოიმატა, რასაც ჰეპატოპანკრეატოდუნალურ ზონაზე ოპერაციების რაოდენობის ზრდას უკავშირებენ (10,23,35,49,83,98,243). შესაბამისად იზრდება სადინრების ტრავმატიზაციის სისშირე და მისი შემდგომი ცვლილებები. ჰეპატიკოქოლედოქის სტრიქტურები ვითარდება ძირითადად ქოლედისტექტომიის და კუჭის რეზექციის დროს მიყენებული ტრავმის გამო (10,23,31,35,49,83,98,243).

კონგენიტალური ატრეზია და სტენოზი, თავს იჩენს დაბადების შემდეგ ან ადრეულ ასაკში. აქვს თუ არა ოპერატორს ჩარევის შესაძლებლობა დამოკიდებულია დაზიანების ხარისხზე. მსგავსი ჩარევები ყველაზე რთულ ჩარევას მიეკუთვნება ქირურგიაში, დაკავშირებულია რისკთან და შედეგიც არ არის განსაზღვრული (6,31,44,221,230,272,289). ასხვავებენ ღვიძლშიდა და ღვიძლგარეთა ატრეზიას (სურ.2). ორივე ჯგუფის სადინრების ატრეზია ერთდროულად იშვიათად ვითარდება. დაავადების ხანგრძლივი (12კვირა) მიმდინარეობისას ვითარდება ბილიარული ციროზი და შესაძლებელია პორტული ჰიპერტენზიის განვითარება.

ქოლესცინტიგრაფია გამოიყენებოდა პირველი რიგის მეთოდად ბოლო დრომდე, მიუხედავად დაახლოებით 30% ცრუ დადებითი შედეგებისა (Gupta DK, 2001)

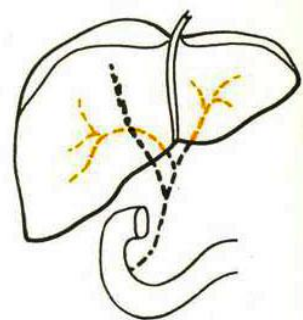
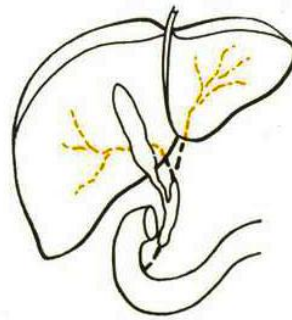
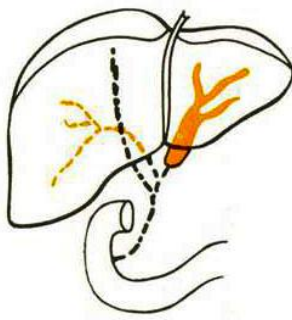
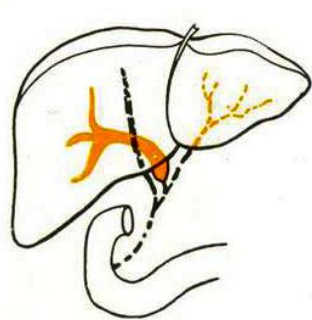


ა)

ბ)

გ)

დ)



ე)

ვ)

ზ)

თ)

სურ 2. ბილიარული ატრეზიის ტიპები Kasai-ის მიხედვით (Б.Нидерле и соавт., „Хирургия желчных путей“. Прага 1982). **ღვიძღვარეთა სადინრების ატრეზია:** ა) დისტალური სანადვლე სადინრის. ბ), გ) ნადვლის ბუშტის და ნადვლის საერთო სადინრის, შენარჩუნებულია ბიფურკაცია, დ) ღვიძღვარეთა სადინრების, ღვიძლის საერთო სადინრის შეერთების ადგილთან ერთად. **ნაწილობრივ ღვიძღვარეთა და ღვიძლშიდა სადინრების ატრეზია:** ე) ღვიძღვარეთა და მარჯვენამხრივი ღვიძლშიდა სადინრების ატრეზია, ვ) ღვიძღვარეთა და მარჯვენამხრივი ღვიძლშიდა სადინრების ატრეზია. **ღვიძლშიდა სადინრების ატრეზია:** ზ) ღვიძლშიდა სადინრების ატრეზია ღვიძღვარეთა სადინრები შენარჩუნებულია და სავსეა ლორწოთი. **ღვიძლშიდა და ღვიძღვარეთა სადინრების ატრეზია:** თ) ყველა სადინრის ატრეზია.

სანაღველე გზების აგენზია სიცოცხლესთან შეუთავსებელია. ჰიპოპლაზია შეთავსებადია სიცოცხლესთან, მაგრამ გართულებულია დიფერენცირება ანთებად სტენოზებთან, როგორცაა მაგალითად მასკლეროზებელი ქოლანგიტი.

ულტრაბგერა გამოიყენება დიაგნოსტიკაში, მაგრამ ბილიარული ხის გამოსახვის საშუალება შეზღუდულია და ხშირად არასაკმარისი.

ენდოსკოპიური რეტროგრადული ქოლანგიოპანკრეატოგრაფია ინვაზიურია დაკავშირებულია გართულებებთან და სიკვდილიანობის რისკთან. ღვიძლის ბიოფსია მნიშვნელოვანი ინფორმაციაა კლინიკური დიაგნოზისთვის, მაგრამ მარტო მისი მონაცემები არ არის საკმარისი.

მაგნიტურ-რეზონანსული ქოლანგიოპანკრეატოგრაფიის დიაგნოსტიკური სიზუსტე 92%-ს შეადგენს, მგრძობელობა 100%-ს და სპეციფიურობა 96%-ს ბილიარული ატრეზიის დიაგნოსტიკაში. ინტაქტური სადინრების გამოვლენისას სარწმუნოდ შეგვიძლია ატრეზიის გამორიცხვა (144).

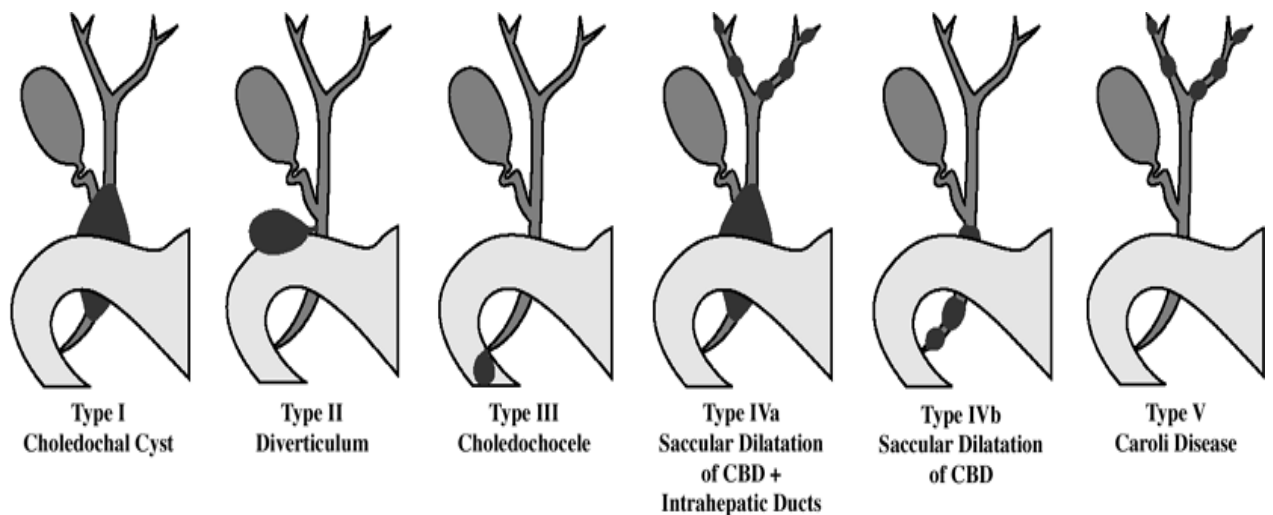
ნაღვლის ბუშტის ინფუნდიბულური ნაწილის თანდაყოლილი დეფორმაცია აძნელებს ნაღვლის ევაკუაციას ნაღვლის ბუშტიდან და ხდება დისფუნქციის მიზეზი. დეფორმული, შევიწროებული უბნის რეზექცირება და ბუშტის შენარჩუნება შესაძლებელია, და შესაბამისად შესაძლებელია პაციენტის განკურნება.

სანაღველე გზების კეთილთვისებიან დაზიანებებს მიეკუთვნება კისტოზური გაფართოება, ეს დაავადებები თანდაყოლილია და სანაღველე გზების განვითარების ანომალიებად ითვლება. სადინრების კისტების განვითარების მექანიზმი გაურკვეველია. მრავალი ავტორი თანდაყოლილად მიიჩნევს, ვინაიდან დაახლოებით 20% ვლინდება მოზრდილებში. განიხილავენ განვითარების შემდეგ მექანიზმებს: სადინრის კედლის სისუსტე, ქოლედოქის დისტალური ნაწილის ობსტრუქცია, ამ ორივეს კომბინაცია, აგრეთვე პანკრეასის ენზიმების რეფლუქსი პანკრეატობილიარული შეერთების ანომალიის გამო (73,92,269). ლოკალიზაციის მიხედვით არჩევენ: ღვიძლშიდა, ღვიძლგარეთა და შერეულ კისტებს. ფორმა შეიძლება იყოს სხვადასხვა, მიზეზი არის სადინრის სუბსეროზულ და სუბმუკოზურ შრეებში ფიბროელასტიური კომპონენტის დეფექტი. კლინიკურად სიყვითლე ხშირად გარდამავალია და თან სდევს გაურკვეველი ხასიათის მუცლის ტკივილი. ტკივილი ქოლანგიტის ან მსუბუქი პანკრეატიტის მსგავსია. არადიაგნოსტირებად კისტებს მივყავართ ქოლედოქოლითიაზის, ციროზის

(პორტული ჰიპერტენზიით), კარცინომის განვითარებამდე, აგრეთვე კისტის გასკდომამდე (74,214,308).

მუცლადყოფნის პერიოდში ულტრაბგერით შესაძლებელია თანდაყოლილი კისტების დიაგნოსტიკა. კუჭის არასრული ობსტრუქცია დიდი ზომის კისტის ტიპური ნიშანია. პაციენტს აქვს მიდრეკილება ინფექციებისადმი, პიგმენტური კენჭების განვითარებისკენ, საბოლოოდ ვითარდება ობტურაცია და ქოლანგიტი.

ამჟამად, უხშირესად გამოიყენება Todani's -ის მიერ მოდიფიცირებული Alonso-Lej-ის კლასიფიკაცია, რომელიც მოიცავს როგორც ღვიძლგარეთა, ასევე ღვიძლშიდა სადინრების კისტებს და კაროლის დაავადების სხვადასხვა ვარიანტებს.



სურ.3

ეს კლასიფიკაცია მოიცავს ხუთ ტიპს: ტიპი I, ღვიძლის საერთო და ნაღვლის საერთო სადინრების იზოლირებული ტომრისებური დილატაცია; ტიპი II, ღვიძლის საერთო და ნაღვლის საერთო სადინრების სუპრადუოდენალური დივერტიკული; ტიპი III, (ქოლედოქოცელე), ღვიძლის საერთო სადინრის დისტალური ნაწილის ინტრადუოდენალური დივერტიკული; ტიპი IV, ღვიძლშიდა და ღვიძლგარეთა კისტები (IVA), ან მრავლობითი ღვიძლგარეთა კისტები (IVB); ტიპი V (აგრეთვე ცნობილია, როგორც კაროლის დაავადება), მრავლობითი ღვიძლშიდა კისტები (სურ.3). ეს კლასიფიკაცია მნიშვნელოვანია, რადგან მისი მეშვეობით შესაძლებელია დაიგეგმოს მკურნალობა (96).

ტიპი I ბავშვებსა და მოზრდილებში ერთნაირი სიხშირით გამოვლინდა. ტიპი IV ხშირია მოზრდილებში. ტიპი I ყველაზე ხშირია ქოლედოქის კისტებს შორის. I და IV ტიპებში შეფარდება ქალებსა და მამაკაცებს შორის უხეშად შეადგენს 4:1. ტიპი II,III და V ერთნაირი სიხშირით გვხვდება.

ქოლედოქის კისტის მკურნალობა მდგომარეობს კისტის სრულ ამოკვეთაში, გამონაკლისია ტიპი V რომლის მკურნალობა კონსერვატიულია: პერკუტანული დრენირება და მედიკამენტოზური მკურნალობა (203,236).

ნაღვლის საერთო სადინრის კისტოზური დილატაცია შესაძლებელია გამოვლინდეს დიდებში, მაგრამ შემთხვევათა ნახევარში ვლინდება 10 წლამდე ასაკის ბავშვებში შემდეგი კლინიკით: ტკივილი, სიყვითლე და პალპირებადი სიმსივნე. პირველად კლინიკა აღწერა Douglas-მა 1852 წელს, მაგრამ კისტის აღწერილობა პირველად 1818 წელს მოგვაწოდა Todd-მა. იგი იშვიათად გვხვდება, მაგრამ ქირურგმა უნდა იცოდეს მისი არსებობა, რადგან თავიდან ავიცილოთ კატასტროფა (52,159,272) ქოლედოქის კისტა ლოკალური გაფართოებაა, მაშინ როდესაც სანაღვლე ხის დილატაცია სხვა უბნებში არ აღინიშნება.

კისტისმაგვარი პრეპაპილარული დილატაციის დროს სანაღვლე სადინრის დისტალური ბოლო ფატერის დერილთან ბუშტისმაგვარადაა გამობერილი 12-გოჯა ნაწლავის სანათურში. ეს ძალიან იშვიათი ანომალიაა. მხოლოდ რამოდენიმე შემთხვევაა აღწერილი. 1940 წელს პირველად ეს აღწერა Wheeler-მა და დაარქვა „ქოლედოქოცელე“. ტკივილი მუდმივი ხასიათისაა. მსოფლიოში შემთხვევათა ნახევარში ქოლედოქოცელეს თან ახლავს ღებინება 12-გოჯა ნაწლავის გაუვალობის გამო. რენტგენოლოგიური კვლევით 12-გოჯა ნაწლავის დასწერივი ტოტის კეთილთვისებიანი სიმსივნე დიაგნოსტირდება. ზუსტი დიაგნოზის დასმა შესაძლებელია ენდოსკოპიური კვლევით.

ღვიძლგარეთა სადინრების თანდაყოლილ დიფუზურ დილატაციას Longmire, Mandiola, Gordon-ი „სანაღვლე სადინრის ჰიპოტონიად“ მოიხსენებენ. დილატაცია დიფუზურია და აღწევს ღვიძლამდე. დაავადება ვლინდება გარდამავალი ქოლანგიტით და სიყვითლით, ასევე ადრეულ ასაკში პიგმენტური კენჭების ჩამოყალიბებით. ამ დროს არსად არ ვლინდება წინააღმდეგობა. მკურნალობა მდგომარეობს სანაღვლე გზების გათავისუფლებაში და ნაღვლის გადინების

უზრუნველყოფაში. ასეთი შემთხვევები ხსნის „მექანიკური“ სიყვითლის მიზეზს, როდესაც არ ჩანს ხილული დაბრკოლება.

ღვიძლშიდა სანაღვლე სადინრები, ისევე როგორც ღვიძლგარეთა სადინრები შეიძლება გაფართოვდეს კისტოზურად ან გაფართოვდეს სეგმენტურად (73,123,160). ისინი სხვადასხვა ზომისა და ფორმისაა, შეიძლება იყოს ერთეული ან მრავლობითი. ქალები 2-3 ჯერ ხშირად ავადდებიან. გვხვდება ერთეული ან მრავლობითი კისტები. კლინიკურად ვლინდება მსუბუქი სიყვითლე, ტკივილი და მორეციდივე ქოლანგიტი, ინტენსიურ სიყვითლემდე არ მიდის. დამახასიათებელი ნიშანია ის, რომ კალკულოზური ქოლეცისტიტი არ ვლინდება. თითისტარისმაგვარი დილატაცია ხშირად კონფლუენსის მიდამოში ვითარდება, სადინრების შეერთებამდე.

კისტოზურ გაფართოებებს მიეკუთვნება კაროლისა და გრუმბახ-ბურიონ-ოვირის დაავადება. კაროლის დაავადება ხასიათდება ღვიძლშიდა სანაღვლე სადინრების სეგმენტური დილატაციით. გრუმბახ-ბურიონ-ოვირის დაავადებას მიზეზად უდევს სანაღვლე სადინრების სეგმენტური გაფართოება, პერიპორტულ სივრცეებში ექტაზირებული სანაღვლე სადინრების პროლიფერაცია. მრავლობითი დილატაცია უკვე 1904წ ალწერილი იყო Mayo-Robson-ის მიერ. Caroli-მ 1958წ-ს ალწერა თანდაყოლილი მრავლობითი დილატაცია, რომელიც ძირითადად მსხვილ სადინრებს აზიანებს. ეს იშვიათი დაავადებაა და თან ახლავს ღვიძლის თანდაყოლილი ფიბროზი, და შეიძლება ღვიძლის პოლიკისტოზიც. „კაროლის დაავადებად“ ამჟამად იწოდება ღვიძლშიდა სადინრების სხვადასხვა ფორმის დილატაცია. (45,203,236,273)

სოლიტარული კისტა უნდა დიფერენცირდეს სიმსივნური რღვევის უბნისგან, ექინოკოკური ან მარტივი კისტისგან, ან მეორადად გაფართოებული სადინრებისგან კენჭოვანი დაავადების დროს.

ულტრაბგერითი კვლევა ახალშობილებში ტარდება საწყის ეტაპზე, მისი მეშვეობით შესაძლებელია სანაღვლე სადინრების და ღვიძლის მხრივ არსებული ცვლილებების გამოვლენა. ენდოსკოპიური რეტროგრადული ქოლანგიოგრაფია სტანდარტული კვლევის მეთოდს მიეკუთვნება, მისი მეშვეობით ნათლად ჩანს პანკრეატობილიარული ანატომია. საკონტრასტო ნივთიერების წნევით შეყვანის შედეგად ჩანს პატარა ქოლედოქოცელეც, კისტის კედლის გაჭიმვის შედეგად.

მაგნიტურ-რეზონანსული ქოლანგიოპანკრეატოგრაფია გამოდგენის ენდოსკოპიური რეტროგრადული ქოლანგიოგრაფიის როლს თანდაყოლილი კისტების დიაგნოსტიკაში, და წარმოადგენს არჩევის მეთოდს, რადგან არაინვაზიურია და დაზღვეულია ისეთი გართულებებისგან როგორცაა პანკრეატიტი (136). მაგნიტურ-რეზონანსული ქოლანგიოპანკრეატოგრაფიის მგრძობელობა 90-100%-მდეა, სპეციფიურობა 73-100%-მდე, გამონაკლისს წარმოადგენს პატარა ქოლედოქოცელე და სადინრების მცირე უმნიშვნელო ანომალიები. ეს მეთოდი ეფექტურია ახალშობილებში, ბავშვებში, მოზრდილებში და მუცლადყოფნის პერიოდშიც (52,113,152,170,174,183,188,204,215). სანადვლე სადინრების კეთილთვისებიანი კისტოზური გაფართოებისას ექოგრაფიულად ვლინდება ღვიძლის სტრუქტურის ლოკალური ან დიფუზური შეცვლა, რომელიც გამოიხატება კისტოზური უბნების არსებობით, რომელიც გადადის არათანაბრად გამკვრივებულ ღვიძლის პარენქიმაში. ქოლედოქის კისტა ექოგრაფიულად წარმოდგენილია, როგორც სადინრის ლოკალური გაფართოება, მაშინ როდესაც სანადვლე ხის სხვა უბნები უცვლელია. კისტას აქვს ღრუს წარმონაქმნის სახე, სადა კიდევით, მკვეთრად გამოხატული კედლებით და ჰომოგენური შიგთავსით. უნდა აღინიშნოს, რომ ექოგრაფია პრაქტიკულად არაინფორმატულია ამ შემთხვევებში, განსაკუთრებით დიდი ზომის კისტების არსებობისას, ვინაიდან შეუძლებელია დაზუსტებით ითქვას საიდან გამოდის კისტა- ღვიძლის პარენქიმიდან, პანკრეასიდან, წერილი ნაწლავის ჯორჯლიდან და სხვა. გამწვანებულია კისტის კავშირის დადგენა ნადვლის საერთო სადინართან (74,308).

კომპიუტერული ტომოგრაფია ასევე გამოიყენება კისტისა და მიმდებარე სტრუქტურების დიფერენცირებისთვის, განსაკუთრებით მოზრდილებში (174,183). სცინტიგრაფია technetium-99 (DISIDA)- გამოყენებით, გვაჩვენებს დისტალური სადინრების სრულ ობსტრუქციას ნაწლავში კონტრასტის გადასვლის ნიშნების გარეშე (50,95) მაგნიტურ-რეზონანსული ქოლანგიოპანკრეატოგრაფიული კვლევით სანადვლე სადინრების ანომალიები ვლინდება შემთხვევათა 98%-ში, ხოლო ცისტოკუსის ანომალიები 95% შემთხვევაში (50,95). ქოლანგიტი არის სანადვლე გზების ანთებითი დაავადება, რომელიც აზიანებს ან მხოლოდ ღვიძლის სადინრებს და ბილიარული ხის წერილ ტოტებს, ან პირიქით მსხვილ ტოტებს უპირატესად ღვიძლგარეთას; ანთებითი პროცესი ზოგჯერ აღწევს წერილ ტოტებში და ვითარდება დიფუზური ანთება. პირველი ტიპის ქოლანგიტები და

პერიქოლანგიტები მიეკუთვნება ღვიძლის დაავადებებს, უფრო მსხვილი სადინრები ამ შემთხვევაში არ ზიანდება. მეორე ჯგუფის ქოლანგიტები უფრო ხშირად გვხვდება. მათ მნიშვნელოვანი ადგილი უკავია ქირურგიაში. ისინი, როგორც წესი ვითარდება ნაღვლის დაინფიცირების შედეგად, მთავარი სადინრების დახშობისას, იშვიათად ხილული დაბრკოლების გარეშე. ჩირქოვანი ქოლანგიტები იშვიათია და ძირითადად დაკავშირებულია პარაზიტებით ინვაზიასთან (118,194,238,300).

განსაკუთრებულ ჯგუფს მიეკუთვნება ქრონიკული ქოლანგიტები, რომლებიც განსაკუთრებული მიზეზის გარეშე ვითარდება, ე.წ. პირველადი მასკლეროზებელი ქოლანგიტები. ძალიან იშვიათი დავადებაა, რომელიც ქრონიკული ანთების შედეგად სანაღვლე გზების დიფუზური ფიბროზული გასქელებით ხასიათდება, რასაც სადინრების შევიწროებამდე და ობლიტერაციამდე მიყვავართ (111,117). ზემოთ აღწერილი ქოლანგიტებისაგან იგი განსხვავდება იშვიათად თანმხლები ინფექციური ქოლანგიტით. იგი განიხილება როგორც პრეკანცერული მდგომარეობა, პაციენტების 20-30%-ში აღწერილია სიმსივნის განვითარება (Lempinen et al. 2007). მასკლეროზებელი ქოლანგიტი გამოვლინდება, როგორც „პირველადი“ დაავადება, რომელსაც წინ არ უძღვის ტრავმა, ინფექცია და ოპერაცია, არც ნაღველკენჭოვანი დაავადება. მას განიხილავენ, როგორც აუტოიმუნურ დაავადებას, მსგავსად წყლულოვანი კოლიტისა, კრონის დაავადებისა და რიდელის აუტოიმუნური თირეოიდიტისა, რომლებიც ხშირად შერწყმულია ერთმანეთთან.

მასკლეროზებელი ქოლანგიტი ხშირად შუახნის მამაკაცებში გვხვდება, ხასიათდება ნელა განვითარებული სიყვითლით, ტკივილისა და ანთების ნიშნების გარეშე, რასაც მიყვავართ ბილიარულ ციროზამდე. ინტრავენური ქოლანგიოგრაფიისას სადინრები არ ვიზუალიზირდება და კანგავლითი ქოლანგიოგრაფია ვერ ხერხდება. ამ დაავადებაზე ეჭვის მიტანა შესაძლებელია რეტროგრადული ენდოსკოპიური ქოლანგიოგრაფიით: სადინრები ისახება წვრილი არასწორი კონტურებით, ზოგიერთი ტოტი ამპუტირებულია „მკვდარი ხე“ (Suzanne и соавт.). დიაგნოსტიკურ კრიტერიუმებად, ზემოთ ჩამოთვლილის გარდა, შეიძლება ჩაითვალოს ანამნეზში ქოლედოქოლითიაზის და ოპერაციული ჩარევის არ არსებობა, პირველადი ციროზის, ინფექციური ქოლანგიტის და ავთვისებიანი წარმონაქმნის გამორიცხვა.

ღვიძღვარეთა სანაღვლე გზების კეთილთვისებიანი სიმსივნეები გვხვდება ძალიან იშვიათად. ესენია პაპილომები, ადენომები, ფიბრომები, ლიპომები, პოლიპი და გრანულომები. კეთილთვისებიანი სიმსივნეები ხშირად მცირე ზომისაა და კლინიკურად არ ვლინდება. ობტურაციული სიყვითლის მიზეზი ხშირად დვრილის ადენომა ხდება. პაპილომატოზი ხასიათდება მალიგნიზაციის მაღალი ხარისხით (96,127,169,252).

ნაღვლის ბუშტის კეთილთვისებიანი სიმსივნეები, იშვიათად გვხვდება, დაახლოებით 1%-ში (127,200). აღწერილია ფობრომების, ლიპომების, ნევრინომის, ხშირად პაპილომების და ადენომების ერთეული შემთხვევები. ისინი იზრდებიან, როგორც სოლიტარული სიმსივნეები, ბრტყელი ან ფეხზე, დაფარული ლორწოვანით დაწყლულების გარეშე. ზოგჯერ მათი გარჩევა ნაღვლის ბუშტის ფუძის ანთებადი ჰიპერტროფიისაგან გართულებულია. კეთილთვისებიანი სიმსივნეები ძირითადად სხვა მიზეზის გამო წარმოებული ქოლეცისტექტომიის შემდეგ აღმოჩნდებიან.

ექოგრაფიულად პაპილომები და ადენომები არ განირჩევა ერთმანეთისგან და ჩანს, როგორც მრგვალი ფორმის, მაღალი სიმკვრივის, ჰომოგენური წარმონაქმნი, სწორი კონტურებით და არ იძლევა აკუსტიკურ ჩრდილს. ბილიარული ცისტადენომა გვხვდება ძირითადად ქალებში, ვიზუალიზირდება, როგორც მრგვალი ფორმის ღრუ, ექონებატიური წარმონაქმნი გამოსატული კაფსულითა და შიდა ხარისხებით, გარდა ამისა კედლებზე შესაძლებელია აღინიშნოს პაპილარული წანაზარდები. იგი უმთავრესად ლოკალიზდება ღვიძლის მარჯვენა წილში. ექოსკოპიურად ცისტადენობისა და ცისტადენოკარცინომის ერთმანეთისგან დიფერენცირება პრაქტიკულად შეუძლებელია (124,240).

პერორალური ქოლეცისტოგრაფია და ინტრავენური ქოლანგიოგრაფია გამოსატული სიყვითლის დროს არაინფორმატიულია. სონოგრაფიით შესაძლებელია სიყვითლის ხასიათის დადგენა, პერკუტანული ან აღმაგალი ქოლანგიოგრაფიით ზოგჯერ შესაძლებელია დაბრკოლების ხასიათის და ადგილის დადგენა. ენდოსკოპიური მეთოდით შესაძლებელია სიმსივნური ცვლილებების გამოვლენა სიყვითლის ჩამოყალიბებამდე (6,42).

სანაღვლე გზების ავთვისებიანი სიმსივნეებიდან მნიშვნელოვან ადგილს იკავებს კარცინომა. ნაღვლის ბუშტის და ღვიძღვარეთა სანაღვლე გზების

სიმსივნეები კუჭ-ნაწლავის ტრაქტის სიმსივნეებს შორის მეხუთე ადგილზეა (68,78,156,175,195,309). ამ პათოლოგიათა დროული დიაგნოსტიკა რთულია და შესაბამისად ქირურგიული ჩარევა შეზღუდულია. საწყის ეტაპზე დაავადების სიმპტომები და ნიშნები არასპეციფიურია, მაგ. დისკომფორტი ეპიგასტრიუმში, ან საერთოდ არ ვლინდება. დაავადების დიაგნოსტიკისას 60-90%-ში გამოხატულია სიყვითლე (199,225,293,301). ისევე, როგორც ნაღველკენჭოვანი დაავადების დროს დიაგნოსტიკის პირველ ეტაპზე ტარდება ღვიძლის ბიოქიმიური ტესტები და ულტრაბგერითი კვლევა, რომელიც არასპეციფიურ ინფორმაციას გვაძლევს.

სანაღველე სადინრების კარცინომა შედარებით იშვიათად გვხვდება, ვიდრე ნაღველის ბუშტის კარცინომა. ისინი შეცდომით პანკრეასის ან ნაწლავის სიმსივნეებად აღიქმება. სიმსივნეები ხშირად გვხვდება მოსახლეობაში, სადაც გავრცელებულია კენჭოვანი ქოლანგიტები (74,93,146). სანაღველე გზების კარცინომა ბუშტის კარცინომისგან განსხვავებით ქალებსა და მამაკაცებში ერთნაირი სიხშირით გვხვდება. პროცესს კენჭოვანი დაავადება თან სდევს მხოლოდ 21-57%-ში. დაავადებულთა საშუალო ასაკი არის 60 წელი. სანაღველე გზების სიმსივნეები სიკვდილიანობის მაღალი ხარისხით ხასიათდება, 5 წლიანი სიცოცხლის ხანგრძლივობა 10%-დან 40%-ს აღწევს, ღვიძლის გადანერგვის შემთხვევაში 5 წლიანი სიცოცხლის ხანგრძლივობა 82%-მდე იზრდება (302,274,293).

სიმსივნის განვითარების წინაპირობას წარმოადგენს პირველადი მასკლეროზებელი ქოლანგიტი, ჩირქოვანი ქოლანგიტი, წყლულოვანი კოლიტი, ღვიძლშიდა სადინრების კენჭოვანი დაავადება, ქოლედოქის კისტა, მსხვილი ნაწლავის პოლიპოზი, ქოლედოქოენტეროანასტომოზი, სანაღველე გზების პარაზიტული დაავადებები და კაროლის დაავადება (74,94,111,117,203,236,261,273,308).

სიმსივნე შეიძლება განვითარდეს ნებისმიერ ადგილას. ხშირია ღვიძლგარეთა სადინრების სიმსივნეები. კონფლუენსის მიდამოში განვითარებულ სიმსივნეს ეწოდება კლაცკინის სიმსივნე. სიმსივნეთა 2/3 ვითარდება ამ მიდამოში. დისტალური ქოლანგიოკარცინომები ვითარდება ამპულარულ მიდამოში და მათი რიცხვი შეადგენს 1/4-ს. ღვიძლშიდა ქოლანგიოკარცინომები 20%-ს შეადგენს. ადენოკარცინომა ღვიძლგარეთა სადინრების სიმსივნის ყველაზე ხშირი ტიპია და ქოლანგიოკარცინომების 95%-ს შეადგენს (68,79,134,146).

Demols et al. (2007)-ის მონაცემებით ნაღველის საერთო სადინარი 20-30%-ში ზიანდება, კონფლუენსის მიდამო- 60-70%-ში, ხოლო ღვიძლშიდა სადინრები 10%-ში.

ხშირია სკიროზული ტიპი, ხშირად მოცულობითი წარმონაქმნი უხილავია, მაგრამ სანაღველე სადინრები ინფილტრირებულია. იშვიათად არის პაპილარული და იზრდება სადინრის სანათურში.

სადინრების დახშობის შედეგად ვითარდება სიყვითლე, ღვიძლში კი ქოლესტაზური ცვლილებებია გამოხატული. მოგვიანებით სტადიაზე ზოგჯერ ძნელია სიმსივნის წარმოქმნის ადგილის დადგენა, განსაკუთრებით როდესაც სიმსივნე ტერმინალურ მიდამოში ვითარდება. ჰისტოლოგიურადაც გაძნელებულია იმის დადგენა, სიმსივნე მომდინარეობს სადინრის, ნაწლავის ლორწოვანის თუ პანკრეასის პარაპაპილარული ქსოვილიდან (68,175) ქოლედოქის დისტალური ნაწილის კარცინომა დვრილთან ერთად, სწრაფად იძლევა კლინიკურ გამოვლინებას და შესაბამისად ოპერაციაზე მცირე ზომის ოპერაბელური სიმსივნე გეხვედება.

Khan et al., (2002), მონაცემებით აშშ-ში წელიწადში ქოლანგიოკარცინომების 2,500-ზე მეტი ახალი შემთხვევა ფიქსირდება. სიმსივნეების რიცხვი იზრდება ძირითადად ღვიძლშიდა სადინრების სიმსივნეების ხარჯზე. დიაგნოსტიკური მეთოდების დახვეწის გამო შესაძლებელია სიმსივნის ადრეული დიაგნოსტიკა.

ღვიძლის საერთო სადინრის დისტალური ნაწილის ქოლანგიოკარცინომა სანაღველე სადინრის კედელში იზრდება ან სადინრის სანათურში ვლინდება მომრგვალო ქსოვილოვანი მასის სახით, ძირითადად მცირე ზომისაა, იგი ქოლანგიოკარცინომების 10%-ს შეადგენს. ქირურგიული მკურნალობის თვალსაზრისით, კლაცკინის სიმსივნესთან შედარებით, პროგნოზი კეთილსაიმედოა (293,311).

ღვიძლშიდა სადინრების ქოლანგიოკარცინომა მეორე ადგილზეა ჰეპატოცელულარული სიმსივნეების შემდეგ და ქოლანგიოკარცინომების 20%-ს შეადგენს (93,273,309). ვითარდება პერიფერიული სადინრების ეპითელური ქსოვილიდან. ჰისტოლოგიური ტიპია ადენოკარცინომა. ზრდის მიხედვით განასხვავებენ ინფილტრაციულ და სადინრის შიდა ზრდის ტიპით. სიმპტომები: ტკივილი, სიყვითლე. პროგნოზი არაკეთილსაიმედოა (5 წლიანი სიცოცხლის ხანგრძლივობა 1%).

პანკრეატობილიარული ზონის სიმსივნეების დიაგნოსტიკაში კომპიუტერული ტომოგრაფიის მგრძობელობა 90-97%-ს შეადგენს. როდესაც სიმსივნე 1სმ-ზე მცირე ზომისაა, ან მდებარეობს პერიამპულარულად მგრძობელობა იკლებს 70-75%-მდე

(6,26,51,225). მეთოდის ნაკლოვანება არის ალერგიული რეაქცია საკონტრასტო ნივთიერებაზე, და მაღალი სხივური დატვირთვა.

პერიამპულარული წარმონაქმნების დიაგნოსტიკაში მაგნიტურ-რეზონანსული ტომოგრაფიის მგრძობელობა და სპეციფიურობა მრ ქოლანგიოპანკრეატოგრაფიასთან კომბინაციაში შეადგენს შესაბამისად 92% და 85%-ს (51,225). მეთოდი არ საჭიროებს საკონტრასტო ნივთიერებას და მასთან დაკავშირებული ალერგიული რეაქციები ძალიან იშვიათია (Dillman et al. 2007).

მაგნიტურ-რეზონანსულ ტომოგრაფიულ გამოსახულებებზე დამახასიათებელია ლოკალური სტრიქტურა, სადინრის დიფუზური შევიწროება, პოლიპისმაგვარი მასა სანათურში. განივ ჭრილებზე ღვიძლშიდა სადინრების ლოკალური ან სეგმენტური დილატაცია პათოლოგიის ადრეული ნიშანია.

ნაღვლის ბუშტის კიბო იშვიათი, მაგრამ ვერაგი დაავადებაა, ხშირად ვლინდება უკვე შორსწასულ შემთხვევაში (127,182,200,262). ლეტალური გამოსავალი კარცინომის დროს, ლიტერატურული მონაცემებით, შეადგენს 1 დან 4%-ს (182,260). პათოლოგანატომიური კვლევის დროს ბუშტის კიბოს 0,33-0,43%-ში ნახულობენ, 72-90%-ში თანმხლება ნაღველკენჭოვანი დაავადება. დაავადება ქალებში უფრო ხშირად გვხვდება, ვიდრე მამაკაცებში (შეფარდება 3:1), რაც შეიძლება აიხსნას მათი შერწყმით კენჭოვან დაავადებასთან. გარდაცვლილთა პათოლოგანატომიური კვლევის შედეგად 0,9% შემთხვევაში ბუშტის კარცინომა გამოვლინდა (182,260).

სანაღვლე გზების სტრიქტურათა დიაგნოსტიკა ბოლო წლებამდე დიდ სირთულეებთან იყო დაკავშირებული. მათი სრულყოფილი ვიზუალიზაცია პრაქტიკულად შეუძლებელი იყო. განასხვავებენ სანაღვლე გზების კეთილთვისებიან და ავთვისებიან სტრიქტურებს (71,91,108,206). ღვიძლგარეთა სადინრების კეთილთვისებიანი გენეზის სტენოზები ძირითადად ანთებითი ან ნაწიბუროვანი ხასიათისაა. მათ ეწოდება კეთილთვისებიანი, რადგან არ მოიცავს სტენოზებს, რომლებიც გამოწვეულია ავთვისებიანი სიმსივნის ზეწოლით. თუმცა, ზოგიერთი მათგანი, განსაკუთრებით პოსტოპერაციული, „ავთვისებიანად“ მიმდინარეობს, ზოგჯერ ლეტალური გამოსავლით. კეთილთვისებიანი სტრიქტურა ვითარდება ერთჯერადი ტრავმის ან ქირურგიული ჩარევის, ხშირი პანკრეატიტის, კენჭოვანი დაავადების ან მასკლეროზებელი ქოლანგიტის შედეგად. სადინრების დაზიანებისას ვითარდება ანთებითი რეაქცია, ფიბროზითა და სანაღვლე გზის სანათურის შემდგომი შევიწროებით. სტრიქტურა შეიძლება იყოს ერთეული ან

მრავლობითი. ქრონიკულად მიმდინარე მაღალი ხარისხის სტრიქტურების დროს, გვხვდება დაზიანებული სეგმენტის ატროფია, ასოცირებული დაზიანებული სეგმენტის ჰიპერტროფიასთან. ყოველივე ზემოთ თქმული შეიძლება გახდეს ბილიარული ციროზისა და პორტული ჰიპერტენზიის მიზეზი (108,120,209,287).

კეთილთვისებიან სტრიქტურების ყველაზე დიდ ჯგუფს მიეკუთვნება პოსტოპერაციული სტრიქტურა. სანადვლე გზების სტრიქტურათა 80% ვითარდება ქოლეცისტექტომიის შემდგომ (98,206,209,243,287). ისინი ხშირად ასიმპტომურად მიმდინარეობს. ლაპარასკოპიული ქოლეცისტექტომიის დროს ძირითადად ღვიძლის საერთო სადინარი ზიანდება, ღია ლაპარატომიის დროს—ქოლედოქი. მრავალ კვლევაზე დაყრდნობით, ქოლედოქის იატროგენული დაზიანების სიხშირე ღია ლაპარატომიის შემდეგ შეადგენს 0,2-0,3%-ს, და ლაპარასკოპიული ქოლეცისტექტომიის შემდეგ 0,4-0,6%-ს. (59,138,163,179,209)

სტრიქტურის ლოკალიზაციის და ბილიარული ანასტომოზის ტიპის დადგენისთვის ტარდება ტრადიციულად კანგავლითი ღვიძლგავლითი ქოლანგიოგრაფია ან ენდოსკოპიური რეტროგრადული ქოლანგიოგრაფია. ეს პროცედურები ინვაზიურია და თან სდევს სერიოზული გართულებები. სანადვლე გზების სტრიქტურები ულტრაბგერით ძალზე რთული სადიაგნოსტიკოა, ვინაიდან მას ხელს უშლის არსებული შეხორცებითი პროცესები, ასევე სადინრების „მყარი“ ავსების შეუძლებლობა.

მაგნიტურ-რეზონანსული ქოლანგიოპანკრეატოგრაფიის მგრძობელობა ღვიძლგარეთა სანადვლე სადინრების სტრიქტურის მდებარეობისა და ხარისხის განსაზღვრაში შეადგენს 91-100%-ს (163,179) კეთილთვისებიანი და ავთვისებიანი სტრიქტურების შეფასებისთვის ავტორთა უმრავლესობა ამტკიცებს რომ ენდოსკოპიური რეტროგრადული ქოლანგიოპანკრეატოგრაფია წარმოადგენს კვლევის არჩევის მეთოდს, რადგან გააჩნია დიდი სივრცითი გარდასახვის უნარი და შესაძლებელია განხორციელდეს ბიოფსია (163,179)

მაგნიტურ-რეზონანსული (მრ) ქოლანგიოპანკრეატოგრაფია სარწმუნო მეთოდია სანადვლე გზების დილატაციის, სტრიქტურის და ქოლედოქოლითიაზის დიაგნოსტიკაში (163,179,209). მრ ქოლანგიოგრაფია სწრაფი და არაინვაზიური კვლევის მეთოდია. მისი სიზუსტე ენდოსკოპიური რეტროგრადული ქოლანგიოგრაფიის მონაცემების იდენტურია (6,8,27,104,292) და მნიშვნელოვნად

ადემატება მის მგრძობელობას პროქსიმალურად მდებარე სადინრების ვიზუალიზაციაში.

ავთვისებიანი სტრიქტურა ვითარდება სანაღვლე სადინრის პირველადი სიმსივნის ან მიმდებარე ორგანოს სიმსივნის გარედან ზეწოლის შედეგად. პანკრეასის თავის სიმსივნე ავთვისებიანი სტრიქტურის ყველაზე ხშირი მიზეზია. მაგნიტურ რეზონანსული ქოლანგიოგრაფიის საშუალებით ავთვისებიანი სტენოზის ან ობსტრუქციის დროს შესაძლებელია, სტენოზის ადგილის, პროქსიმალური დილატაციის ხარისხის და სიმსივნის სადინარშიდა ზრდის, მისი ზომის და საზღვრების დადგენა. ყველა ეს ფაქტორი უნდა შეფასდეს სიმსივნის რეზექტაბელობისა და მკურნალობის ტაქტიკის განსაზღვრისთვის.

სანაღვლე გზების პარაზიტული დაავადებები ძირითადად ტროპიკულ და სუბტროპიკულ ზონებში გვხვდება და თან სდევს სიკვდილიანობის მაღალი ხარისხი. პარაზიტებს, რომლებიც აზიანებენ სანაღვლე გზებს მიეკუთვნება *Clonorchis sinensis*, *Opisthorchis viverrini*, *Opisthorchis fileneus*, *Echinococcus granulosus* и *fastiola hepatica*. დადგენილია, რომ მსოფლიოს მოსახლეობის 25% დაავადებულია ასკარიდოზით, 200 მლნ-ზე მეტი შისტოსომოზით და 500-600 მლნ ადამიანი რისკის ქვეშაა. ნაწლავური ინფექციები ყველაზე ხშირი ინფექციებია, რომლებიც ხვდებიან სადინრებში. უმრავლეს შემთხვევაში მიმდინარეობს ასიმპტომურად, ხშირად აქვს დამახასიათებელი სურათი, ზოგჯერ მათი გარჩევა ავთვისებიანი სიმსივნეებისგან შეუძლებელია. როგორც წესი, არც კლინიკური სურათი და არც ლაბორატორიული მონაცემები არ არის საკმარისი დიაგნოსტიკისთვის. სარწმუნო დიაგნოზის დასმა ხდება მას შემდეგ, რაც პარაზიტი აღმოჩნდება განავალში ან თორმეტგოჯა ნაწლავის შიგთავსში. პარაზიტები ღვიძლში და სანაღვლე სადინრებში ხვდება განვითარების სხვადასხვა სტადიაზე. მათ შეუძლია გამოიწვიონ სადინრის ობსტრუქცია, ქოლეცისტიტი, ქოლანგიტი, პანკრეატიტი, სტრიქტურა და ქოლანგიოკარცინომა. კლინიკური გამოვლინებები დამოკიდებულია ინფექციის სტადიაზე და პაციენტის იმუნიტეტზე. დიაგნოსტიკის თანამედროვე მეთოდებს მნიშვნელოვანი ადგილი უკავიათ დიაგნოსტიკასა და მკურნალობაში.

ექინოკოკი ადამიანთა და ცხოველთა პარაზიტული დაავადებაა, რომლის გამომწვევია ჰელმინტი *Echinococcus granulosus*, და ხასიათდება ღვიძლის, ფილტვების და სხვა ორგანოების და ქსოვილების დაზიანებით (30,48). ეს დაავადება მრავალი ქვეყნისთვის კვლავ სერიოზულ სამედიცინო პრობლემას წარმოადგენს, რაც

პირველ რიგში დაკავშირებულია ენდემური რეგიონების არსებობასთან. დაავადება შეიძლება განვითარდეს ყველა ასაკში, შემთხვევათა 50-55%-ში 20-40 წლის ასაკობრივ ჯგუფში გვხვდება. ღვიძლი 50-70%-ში უფრო ხშირად ზიანდება, ვიდრე სხვა ორგანოები (18,47).

სხვადასხვა კვლევებით დადგინდა, რომ ექინოკოკოზის დროს შემთხვევათა 80%-ში ზიანდება მარჯვენა წილი, მარცხენა კი 20%-ში (30,48). ექინოკოკური კისტის გახსნა სანაღვლე სადინრებში 8-10%-ში გვხვდება (T.Deve), ამასთან სადინრების ექინოკოკი უფრო ხშირია, ვიდრე ნაღვლის ბუშტის. 10-12%-ში ნაღვლის ბუშტის ექინოკოკოზი გვხვდება ნაღველკენჭოვან დაავადებასთან ერთად. კისტის გახსნა მარჯვენა სადინარში 55-60% შემთხვევაში ხდება, მარცხენა სადინარში 25-30%-ში და იშვიათად კონფლუენსსა და ნაღვლის ბუშტში (30,48).

ექინოკოკური კისტის შიგთავსის გახსნა სანაღვლე სადინრებში ცისტობილიარული ფისტულის ჩამოყალიბებით, კისტის დაჩირქების შემდეგ, სიხშირით მეორე, მაგრამ ყველაზე მძიმე გართულებას წარმოადგენს (157).

გართულებული ექინოკოკური კისტის ქირურგიული მკურნალობა საკმაოდ გაძნელებულია, რადგან ხშირად ოპერაციული ჩარევა ხდება სეპტიური ქოლანგიტის, ობტურაციული სიყვითლის, მძიმე ინტოქსიკაციის და ღვიძლის უკმარისობის ფონზე, რაც განაპირობებს ხშირ პოსტოპერაციულ გართულებებს და მაღალ ლეტალობას 4,3-63% (157). წარმატებული გამოსავალი დამოკიდებულია სწორ დიაგნოსტიკაზე.

ულტრაბგერითმა კვლევამ ფართო გამოყენება ჰპოვა ღვიძლის ექინოკოკოზის და მისი გართულებების დიაგნოსტიკაში. მისი მგრძობელობა M.F.Biav-ის მონაცემებით (2000წ) 92,3%-ს შეადგენს, ხოლო სპეციფიურობა 98,3%-ს. ულტრაბგერის მეშვეობით სწორი დიაგნოზის დასმა შემთხვევათა მხოლოდ 66-94%-შია შესაძლებელი. კისტასა და სადინარს შორის კავშირის მკაფიო ვიზუალიზაცია მხოლოდ 20%-შია შესაძლებელი (222,294). დიფერენციალური დიაგნოსტიკა უნდა გატარდეს აბსცესთან, სიმსივნესა და მეტასტაზურ დაზიანებასთან.

კომპიუტერულ ტომოგრამაზე შემთხვევათა 75%-ში ვლინდება კისტის კედლის მთლიანობის დარღვევა, რაც რუპტურის პირდაპირი ნიშანია (30). კომპიუტერულ ტომოგრაფიის სიზუსტე ულტრაბგერით მეთოდთან კომბინაციაში

100%-მდე იზრდება გაურთულებელ შემთხვევებში (217). მაგნიტურ-რეზონანსული ტომოგრაფია ყველაზე ინფორმატიული მეთოდია ცისტობილიარული ფისტულით გაურთულებული ექონოკოკური კისტის სადიაგნოსტიკოდ. ამ მეთოდით შესაძლებელია არამარტო კისტის ზომების, შვილეული კისტების და ღვიძლშიდა სადინრების შეფასება, არამედ კისტასა და სადინარს შორის კავშირის დადგენა (30,157).

ასკარიდა იმყოფება ნაწლავის სანათურში და მიგრირებს სანადვლე სადინრებში დიდი დუოდენალური დვრილის გავლით და იწვევს კოლიკას და მექანიკურ სიყვითლეს. ასკარიდოზი ფართოდაა გავრცელებული ტროპიკულ და სუბტროპიკულ რეგიონებში. ადამიანი მუდმივი მტარებელია. პარაზიტი გადადის რა სადინრებსა და ნადვლის ბუშტში იწვევს სადინრების ობსტრუქციას, ქოლანგიტს, პანკრეატიტს, შესაძლებელია განვითარდეს ღვიძლის მრავლობითი აბსცესები, პერიტონიტი, სეფსისი. ულტრასონოგრაფია დიაგნოსტიკის პირველ ეტაპზე კეთდება, მაგრამ შეზღუდულია მისი ინფორმატიულობა ნაწლავის აირების გამო. ლიტერატურული მონაცემებით მაგნიტურ-რეზონანსული ქოლანგიოპანკრეატოგრაფია იკავებს დიაგნოსტიკური ენდოსკოპიური რეტროგრადული ქოლანგიოპანკრეატოგრაფიის როლს, როდესაც დიდი დუოდენალური დვრილი მიუწვდომელია (53,109,149,180).

F.Hepatica ორგანიზმში ხვდება საკვების მიღების შემდეგ, რომელიც შეიცავს *metacercariae*-ს, იგი არღვევს ნაწლავის კედელს და აღწევს პერიტონიუმის დრუში შემდეგ იწვევს გლისონის კაფსულის პენეტრაციას. ინფექცია გვხვდება ევროპაში, ავსტრალიაში და სხვა განვითარებულ ქვეყნებში. ფასციოლოზი ხშირად გამოვლინდება სუბკაფსულკარულად განლაგებული მიკროაბსცესების სახით. ასევე შეიძლება გამოვლინდეს, როგორც დიდი კისტოზური წარმონაქმნი ნეკროზის უბნებით (222,294).

მაგნიტურ-რეზონანსული ქოლანგიოპანკრეატოგრაფია სანადვლე გზების დაავადებების დიაგნოსტიკის არაინვაზიურ მეთოდს მიეკუთვნება, რომლის მეშვეობით ზუსტადაა შესაძლებელი სადინრის შიგთავსის, ობსტრუქციის ზუსტი ლოკალიზაციის და სუპრასტენოზური დილატაციის შეფასება.

მრავალი ავტორი, სანადვლე გზების დაავადებათა დიაგნოსტიკაში, მიუთითებს მაგნიტურ-რეზონანსული ტომოგრაფიის მნიშვნელოვანი უპირატესობების შესახებ

კვლევის სხვა მეთოდებთან შედარებით. მაგნიტურ-რეზონანსული ქოლანგიოპანკრეატოგრაფიისას განსხვავებით ენდოსკოპიური რეტროგრადული ქოლანგიოგრაფიისაგან შესაძლებელია სანადვლე სადინრების ვიზუალიზაცია ობსტრუქციის ზევით და ქვევით. ძალზედ მნიშვნელოვანია აგრეთვე ის ფაქტი, რომ მეთოდი არ საჭიროებს კონტრასტულ გაძლიერებას, იძლევა პოლიპროექციული კვლევისა და იმავდროულად ტრადიციულ მაგნიტურ-რეზონანსულ ტომოგრაფიასთან შეუდლების შესაძლებლობას, რითაც ხდება არამარტო ნადვლის სადინრების, არამედ მუცლის ღრუს ორგანოების შეფასება. განსხვავებით ენდოსკოპიური რეტროგრადული ქოლანგიოგრაფიისაგან მაგნიტურ-რეზონანსული ქოლანგიოპანკრეატოგრაფიის დროს ფასდება ღვიძლისა და პანკრეასის სადინრების რეალური ფიზიოლოგიური სურათი, რადგან პირველის დროს საკონტრასტო ნივთიერების შეყვანა ხელოვნურად იწვევს სადინრების დილატაციას.

თავი II კლინიკური მასალა და კვლევის მეთოდები

2.1. კლინიკური მასალის ზოგადი დახასიათება

ნაშრომს საფუძვლად უდევს საქართველოს მეცნიერებათა ეროვნული აკადემიის კლინიკური მედიცინის სამეცნიერო-კვლევით ინსტიტუტში 2007-2010 წლებში გამოკვლეული სანადვლე გზების პათოლოგიის მქონე 586 პაციენტის რადიოლოგიური და კლინიკო-ლაბორატორიული კვლევის მონაცემები.

პაციენტთა ასაკი მერყეობდა 2 კვირიდან 84-წლამდე (საშუალო ასაკი- 58 წელი), მათგან 8 (1,4%) მცირეწლოვანი. 259 (44,2%) იყო კაცი, 327 (55,8%) – ქალი.

ყველა პაციენტს ჩაუტარდა ქირურგიული, ენდოსკოპიური, ან კომბინირებული მკურნალობა. დიაგნოზი ყველა შემთხვევაში ვერიფიცირებული იყო ჰისტოლოგიური კვლევის საფუძველზე. პაციენტთა განაწილება ნოზოლოგიის მიხედვით მოცემულია ცხრილში №2.

ცხრილი №2 პაციენტთა განაწილება ნოზოლოგიის მიხედვით

სანადვლე გზების პათოლოგიები	სულ
ნადველკენჭოვანი დაავადება	247 (42,2%)
ანთებითი დაავადებები	116 (19,8%)
თანდაყოლილი ანომალიები	17 (2,9%)
ავთვისებიანი სიმსივნეები	139 (23,7%)
კეთილთვისებიანი სიმსივნეები	2 (0,3%)
იატროგენული დაზიანებები	42 (7,2%)
პარაზიტული დაავადებები	23 (3,9%)
სულ	586

586 ავადმყოფიდან 374 (63,8%)-ს აღენიშნებოდა მწვავე შეტევითი ხასიათის, სხვადასხვა ინტენსივობისა და ხანგრძლივობის ტკივილი მარჯვენა ფერდქვეშა და ეპიგასტრიუმის მიდამოში. გარდამავალი სიყვითლე კანსა და ხილულ ღორწოვან გარსებზე გამოუვლინდა 263-ს (44,9%), მდგრადი სიყვითლე მატების ტენდენციით 331-ს (56,5%), ხოლო 21 შემთხვევაში (3,6%) ანამნეზში სიყვითლე არ გამოვლინდა. შემცივნება და ტემპერატურის მომატება 38-41⁰C-მდე აღენიშნა 123 (21%) ავადმყოფს, აქოლიური განავალი 248 (42,3%)-ს.

დიაგნოზის დასადგენად ავადმყოფებს უტარდებოდათ: სისხლისა და შარდის საერთო ანალიზი, სისხლის ბიოქიმიური ანალიზი, ულტრაბგერითი კვლევა (უბგ), სპირალური კომპიუტერული ტომოგრაფია (სკტ), მაგნიტურ-რეზონანსული ტომოგრაფია (მრტ), ბილიარულიცინტიგრაფია, დუოდენოსკოპია, ენდოსკოპიური რეტროგრადული ქოლანგიოპანკრეატოგრაფია (ერქპგ), ანტეგრადული ქოლანგიოგრაფია, კანგავლითი დვიძღავლითი ქოლანგიოგრაფია (ტტქ).

2.2. ულტრაბგერითი კვლევის მეთოდი

ულტრაბგერითი გამოკვლევა წარმოებდა აპარატებზე Philips – SD800 და Siemens Sonoline G50 (Acuson Antares), Acuson X-300, Toshiba Xario XG რუხშკალიანი და ფერადი დოპლეროგრაფიის რეჟიმში 3.5 მგჰც მრავალსისშირიანი გადამწოდების გამოყენებით. პაციენტის გამოკვლევა ტარდებოდა უზმოზე, მომზადებული კუჭ-ნაწლავის ტრაქტის პირობებში.

სანადვლე სადინარების გამოკვლევის ტექნოლოგია გულისხმობს სკანირებას რამდენიმე სიბრტყეში: სიგრძივი, გარდიგარდმო და ირიბი. ურთიერთპერპენდიკულარული ჭრილები სხვადასხვა სტრუქტურებისა და მიდამოების სიგრძივი და განივი ზომების ვიზუალიზაციის საშუალებას გვაძლევდა, რაც ძალზედ მნიშვნელოვანია სწორი დიაგნოსტიკისათვის. კვლევა მიმდინარეობდა პოლიპოზიციურად ზურგზე და მარცხენა გვერდზე მწოლიარე მდგომარეობაში. გარდა ფართოდ გავრცელებული მიდგომისა – მარჯვენა ნეკნთა რკალიდან, სანადვლე სადინარების სტრუქტურების შესასწავლად ვიყენებდით მიდგომას ნეკნთაშუა სივრცეებიდან, მარჯვენა წინა აქსიალურ ხაზზე, რაც საშუალებას იძლევა გამოვიკვლიოთ დვიძღის მთავარი წილოვანი, დვიძღის

საერთო და ნაღვლის საერთო სადინარები. სხვადასხვა მონაკვეთში ნაღვლის საერთო სადინარის დიამეტრში სხვაობის გათვალისწინებით, ვზომავდით მის დიამეტრს რამდენიმე მიდამოში: პროქსიმალურ ნაწილში (ღვიძლის კართან), სადაც ნორმის ფარგლებში იგი აღწევს 4-6 მმ-ს, შუა მესამედის დონეზე (რეტროდუოდენალურ ნაწილში), სადაც სადინარის დიამეტრი შესაძლოა მცირედმატულობდეს და შეადგენდეს 5-8 მმ-ს, და დისტალური მესამედის დონეზე (ინტრაპანკრეატილ ნაწილში), სადაც სანათური შედარებით მცირდება და შეადგენს 2-5 მმ-ს.

2.3. სპირალური კომპიუტერული ტომოგრაფიის მეთოდი

სპირალური კომპიუტერული ტომოგრაფია ტარდებოდა აპარატზე "Somatom Sensation Cardiac" ("Siemens" გერმანია). Somatom Definition AS 128 (Siemens),

სპირალური კომპიუტერული ტომოგრაფია, რომელიც ახალი თაობის აპარატს წარმოადგენს, ბუნებრივია მუშაობის იგივე პრინციპს ეყრდნობა, რასაც ჩვეულებრივი კომპიუტერული ტომოგრაფია. კერძოდ იგი დამყარებულია ქსოვილების თხელი, აქსიალური ჭრილების მიღებაზე, მათში რენტგენის სხივის ფოკუსირებული კონის გავლის შემდეგ და ამ კონის შესუსტების სხვადასხვა ხარისხის რეგისტრაციაზე. გამოკვლევა ხდება რენტგენის მილისა და მაღალმგრძობიარე მიმღები დეტექტორების მოძრაობით პაციენტის გარშემო. გამოსაკვლევი პირის სხეულში რენტგენის სხივების გავლის შემდეგ ისინი აღიქმება მიმღები დეტექტორებით ყოველ 0,5-1 გრადუსით მობრუნების შემდეგ და გარდაიქმნება ელექტრონულ სიგნალად. ეს უკანასკნელი გადამუშავდება კომპიუტერის მიერ, სადაც მათი დამუშავებით მიიღება ქსოვილების და ორგანოების გამოსახულება და ხდება მათი გამოტანა მონიტორის ეკრანზე რუხი ფერის გრადაციაში. მიღებული გამოსახულებები შეიძლება ჩაიწეროს მაგნიტურ ლენტზე, დისკზე, ასევე სპეციალური მოწყობილობის საშუალებით შეიძლება ფოტოგრაფირებულ იქნას რენტგენის ფირზე.

სპეციალური კომპიუტერული პროგრამების საშუალებით შესაძლებელია გამოსახულების ვიზუალიზაცია სხვადასხვა პარამეტრების საფუძველზე, ე.წ. "ფანჯრით", რომლის შეცვლითაც ხერხდება არსებული ჭრილიდან სხვადასხვა

სტრუქტურების გამოყოფა და მათი მკაფიო გამოსახვა. ყოველივე ეს დამყარებულია იმ ფაქტზე, რომ კომპიუტერულ-ტომოგრაფიული კვლევით შეიძლება პათოლოგიური და ნორმალური ქსოვილების, სისხლძარღვების შეფარდებითი სიმკვრივის გაზომვა – დენსიტომეტრია, რაც დაფუძნებულია ორგანოებსა და ქსოვილებში გავლილი რენტგენის სხივების რეგისტრაციაზე. კომპიუტერული პროგრამების გამოყენებით შესაძლებელია მიღებული გამოსახულების სუმირება, მნიშვნელოვანი უბნების უფრო დეტალურად შესაწავლა, კორონარული და საგიტალური რეკონსტრუქციების წარმოება, სხვადასხვა სახის მათემატიკური მანიპულაციების ჩატარება, ორგანოების მაცულობითი გამოსახულების მიღება, რაც საშუალებას იძლევა ღრმად იქნას შესწავლილი, გააზრებული და შეფასებული პათოლოგიური კერა.

სტანდარტულად კვლევა მიმდინარეობდა ზურგზე მწოლიარე მდებარეობაში. საჭიროების შემთხვევაში დამატებით ხდებოდა გამოკვლევა პოლიპოზიციურად (მარცხენა გვერდზე და მუცელზე). ჭრილის სისქე 3-5 მმ, “ნაბიჯი” -5 მმ. პირველ ეტაპზე ხდებოდა ფონური გამოსახვა კონტრასტული გაძლიერების გარეშე. საჭიროების შემთხვევაში გამოიყენებოდა პერორალური და ინტრავენური კონტრასტირება. პერორალური კონტრასტირებისას ავადმყოფს ეძლეოდა ფირმა Schering-ის (გერმანია) 0.2-0.4 ლ 10% წყალში ხსნადი არაიონური კონტრასტული ნივთიერება Ultravist-300. დინამიური ინტრავენური კონტრასტირებისათვის გამოიყენებოდა 100-120 მლ. კონტრასტული ნივთიერება Ultravist-300, რომლის შეყვანა წარმოებდა ავტომატური შპრიცის საშუალებით სკანირების დაყოვნებით 25-35წმ. ვიყენებდით სამგანზომილებიანი რეკონსტრუქციის პროგრამებს, როგორცაა MPR, MIP, SSD.

2.4. რეტროგრადული და ანტეგრადული ქოლანგიოგრაფია

ენდოსკოპიური რეტროგრადული ქოლანგიოპანკრეატოგრაფია ტარდებოდა სათანადო მომზადების შემდეგ: პაციენტს გამოკვლევამდე 30 წთ-ით ადრე უკეთდებოდა ნოშპა 2 მლ (40 მგ), დიაზეპამი 5%-იანი 2 მლ, ატროპინი 0.1%-იანი 1 მლ, ბარალგინი 5 მლ, მანიპულაციამდე 5-10 წთ-ით ადრე ადგილობრივი ანესთეზიის მიზნით პირის ღრუ და ხახა მუშავდებოდა 1%-იანი ლიდოკაინის

სსნარით. დუოდენოსკოპია წარმოებდა ფირმა Pentax-ის (იაპონია) დიგიტალური დუოდენოსკოპით Pentax-ED-3430TK, (Olympus) Exera II) სამანიპულაციო არხის დიამეტრით 4,2 მმ. საჭიროების შემთხვევაში ტარდებოდა ბიოფსია “ალიგატორის” ტიპის საბიოფსიო მაშით. ჰისტოლოგიური კვლევისათვის ვიღებდით 4-6 ფრაგმენტს.

მარცხენა გვერდზე მწოლიარე მდგომარეობაში ფიბროსკოპს ვატარებდით 12-გოჯა ნაწლავის დასწვრივ ტოტში, შემდეგ ავადმყოფი გადაგვყავდა მუცელზე მწოლიარე მდგომარეობაში, ფიბროსკოპი ამოიწეოდა პროქსიმალურად და ხდებოდა მისი როტირება საკუთარი ღერძის გარშემო მარჯვნივ. ასეთი მოძრაობის შედეგად ფიბროსკოპის ოპტიკა თავსდებოდა ფატერის დვრილის დისტალურად და მიმართული იყო ქვემოდან ზემოთ. სამანიპულაციო არხში ტარდებოდა კანულა, ხდებოდა ფატერის დვრილის არხის კათეტერიზაცია და მიეწოდებოდა 20-30 მლ საკონტრასტო ნივთიერება Ultravist-300 რენტგენოლოგიური კონტროლის ქვეშ აპარატზე Axiom Iconos MD (Siemens გერმანია). არასასურველი პანკრეატოგრაფიის თავიდან ასაცილებლად კანულის ფატერის დვრილში მოთავსების შემდეგ გამოიქაჩებოდა შიგთავსი და ნაღვლის მიღების შემთხვევაში სრულად მიეწოდებოდა საკონტრასტო ნივთიერება. ნაღვლის მიღების შეუძლებლობის შემთხვევაში კანულა იხრებოდა ელევატორის საშუალებით კუთხის შემცირების მიზნით და გადაადგილდებოდა დვრილის სანათურში. თუ აღნიშნული მანიპულაციით ვერ ხერხდებოდა ნაღვლის საერთო სადინარის ადექვატური კანულაცია, ტარდებოდა არასრული პაპილოტომია 10-11 სთ-ის მიმართულებით, შერეული რეჟიმით, სიგრძით 4 მმ. ამის შემდეგ კანულა თავსდებოდა განაკვეთის პროქსიმალურ წერტილში და გადაადგილდებოდა სიდრმეში. რენტგენოსკოპიური დინამიური ვიზუალიზაციით ვადგენდით რა სანაღვლე სადინარების სრულ კონტრასტირებას, გამოგვყავდა ჩვენი ინტერესის ზონა, რომელსაც პროგრამული დამუშავების შემდეგ ვაფიქსირებდით რენტგენოფირზე.

ანტეგრადული ქოლანგიოგრაფია წარმოებდა ავადმყოფთა ვერტიკალურ მდგომარეობაში. დრენაჟი გადაიკეტებოდა მომჭერით ჭრილობიდან 3-4 სმ-ის დაშორებით და საინექციო ნემსით დრენაჟში შეგვყავდა 20-30 მლ საკონტრასტო ნივთიერება. რის შემდეგაც ქოლანგიოგრაფიის გადაღება წარმოებდა ზემოთ აღწერილი მეთოდით.

დიაგნოსტიკური ენდოსკოპიური რეტროგრადული ქოლანგიოგრაფიის როლი განსაკუთრებით აქტუალურია როდესაც: ა) არ აღინიშნება სანაღველე გზების დილატაცია; ბ) საჭიროა ისეთი მცირე ანატომიური ცვლილებების შეფასება, როგორცაა ღვიძლშიდა სადინრის ან პანკრეასის ტოტების ცვლილებები; გ) ულტრაბგერითი გამოკვლევით აღინიშნება, ნაღვლის საერთო სადინარში კონკრემენტების არსებობა, რაც სამკურნალო პროცედურების წარმოების პირდაპირი ჩვენებაა; და ბოლოს დ) წინააღმდეგნაჩვენებია მრქპგ-ს წარმოება.

2.5. ბილიარული სცინტიგრაფია

ღვიძლის სცინტიგრაფია ტარდებოდა აპარატზე „Ecam. Systems“ (Siemens). რადიოფარმპრეპარატის Tc99m- Billiaron (HIDA,DISIDA,BRIDA) გამოყენებით. პაციენტი პრეპარატის შეყვანამდე იმყოფებოდა მინიმუმ 2-4 საათის მშვიერი. მოზრდილებში რადიოფარმპრეპარატი შეგვყავდა ინტრავენურად 50-200mBq (1,5-5mCi) აქტივობით. მაღალი დოზები (100-370 mBq(3-10mCi) საჭიროა ჰიპერბილირუბინემიის დროს. ახალშობილებში და ბავშვებში დასაშვები აქტივობა არის 2-7 mBq/kg (0,05-0,2mCi/kg). გადაღება წარმოებდა ინექციის მომენტიდან 1 საათის განმავლობაში, ან სანამ აქტივობა ჩანდა სადინარსა და ნაწლავში. მე-40 წუთზე ეძლეოდა საუზმე. ნაღვლის ბუშტის განდევნის ფრაქციის შესაფასებლად. შესაძლებელია დამატებითი (მაგ. მარჯვენა ლატერალური, მარჯვენა ან მარცხენა წინა ირიბი) პოზიციების მიღება. საჭიროების შემთხვევაში გადაღებულ უნდა იქნას მოგვიანებითი გამოსახულებები ინექციიდან 18-24 სთ-ის ჩათვლით (მაგ.მწვავე შემთხვევებში, ღვიძლის საერთო სადინრის ობსტრუქციაზე და ბილიარულ ატრეზიაზე ეჭვის დროს).

2.6. მაგნიტურ-რეზონანსული ტომოგრაფია

მაგნიტურ-რეზონანსული ტომოგრაფია ჩატარდა ყველა პაციენტს (100%) “Siemens”-ის მაგნიტურ-რეზონანსულ ტომოგრაფზე “Avanto” 1,5T და Verio 3,0T მაგნიტური ველის დაჭიმულობით. პაციენტების კვლევისთვის გამოიყენებოდა მუცლის რადიოსიხშირული კოჭები, გამოკვლევა მიმდინარეობდა უზმოზე, რათა თავიდან ყოფილიყო აცილებული კუჭისა და თორმეტგოჯა ნაწლავის შესაძლო ზედღება ბილიარულ ხეზე.

მაგნიტურ-რეზონანსული ტომოგრაფია ტარდებოდა პაციენტის წინასწარი მომზადების გარეშე. სამ ურთიერთპერპენდიკულარულ: კორონალურ, საგიტალურ და აქსიალურ ჭრილებში. მაგნიტურ-რეზონანსული ტომოგრაფიისთვის შემუშავებულ იქნა იმპულსურ მიმდევრობათა ოპტიმალური თანამიმდევრობა: t2-tse3d-rst-cor-trig, t2-haste-fs, t1-fl2d-tra, t2-tse-tra, t1-fl2d-fs-tra. ასევე ჩვენს მიერ დამუშავებული იქნა თითოეული იმპულსური მიმდევრობის მონაცემები, კერძოდ: გსწავლობდით TR და TE პარამეტრების ცვლილებების გათვალისწინებით სხვადასხვა ქსოვილების სიგნალის ინტენსიობათა ცვლილებასა და ჰომოგენურობას, ასევე ვითვალისწინებდით სხვა გარე ფაქტორების მთელ კომპლექსს, რომლებიც თავის მხრივ ზემოქმედებენ გამოსახულების ხარისხზე და შესაბამისად მეთოდის ინფორმატიულობაზე (მხედველობის არე (ველი), განმეორების რიცხვი, შრის სისქე და მისი რაოდენობა). კვლევის

პროტოკოლი მოიცავდა ტრადიციულ T1 და T2 რეჟიმებს მუცლის ღრუს ორგანოების შეფასებისათვის. სანაღვლე და პანკრეასის სადინრების მრ ტომოგრაფიისას გამოიყენებოდა 3D რევერსიული სწრაფი კვლევა FISP თანამიმდევრობით 15-23 წამით სუნთქვის შეჩერებით. ქოლანგიოპანკრეტოგრაფიის მიღებამდე ვიღებდით სერიულ გამოსახულებებს როგორც კორონარულ, ისე აქსიალურ სიბრტყეში. t2-tse3d-rst-cor-trig მიმდევრობაში ჩვენ ვიყენებდით სუნთქვით ტრიგერირებას, რათა შეგვემცირებინა სუნთქვითი არტეფაქტები. მაგნიტურ-რეზონანსული ქოლანგიოპანკრეტოგრაფია ეფუძნება სამგანზომილებიან გამოსახულებებს, რომლებიც სრულდება MIP-ალგორითმის საშუალებით, რის საფუძველზეც მიიღება ქოლანგიოგრაფები, რომლებიც მსგავსია ინტრავენური, კანგაგლითი ან ენდოსკოპიური ქოლანგიოგრაფებისა. აქედან გამომდინარე, მრქპვ სემიოტიკა არ განსხვავდება ქოლანგიოგრაფიის პირდაპირი მეთოდებისაგან.

3,0T აპარატზე მიღებული მონაცემები არ განსხვავდება 1,5T მიღებული ინფორმაციისგან მუცლის ღრუს ორგანოების შეფასების მხრივ, მისი უპირატესობა მდგომარეობს ღვიძლშიდა სადინრების გამოსახულების მაღალი ხარისხის დამაჯერებლობით შეფასებაში.

დიფუზურ შეწონილი გამოსახულება (DWI) არის არაინვაზიური მეთოდი, რომელიც მგრძობიარეა წყლის პროტონების მოძრაობაზე მიკროსკოპულ დონეზე. მისი კომბინაცია ტრადიციულ მრ ტომოგრაფებთან დამატებით ინფორმაციას გადაძევს ონკოლოგიური პაციენტებისთვის. მოწოდებული ტექნიკა ინფორმაციულია სიმსივნის გამოვლენისა და სტადიის დადგენისათვის, ასევე ავთვისებიანი და კეთილთვისებიანი პათოლოგიების დიფერენცირებისათვის.

ჩატარებული კვლევების შედეგად შემუშავებულ იქნა სანაღვე სადინრების მრ ვიზუალიზაციის ოპტიმალური პარამეტრები და მრ კვლევის მეთოდიკა, რომლის საშუალებითაც შესაძლებელია პათოლოგიური პროცესის ხასიათის დადგენა, კეთილთვისებიანი და ავთვისებიანი პროცესების დიფერენცირება.

გამოცდილებამ გვიჩვენა, რომ მრ ტომოგრაფია აუცილებლად ჩატარებულ უნდა იქნას განსაზღვრული კონკრეტული მიზნით, რაც კიდევ უფრო გაზრდის კვლევის ეფექტურობას. ამის გათვალისწინებით მიზანშეწონილად მიგვაჩნია რადიოლოგის მიერ დასახული განსაზღვრული მიზნისა და ამოცანების მიხედვით გამოვეყნოთ მრ ტომოგრაფიის შემდეგი სახეები: 1. საიდენტიფიკაციო მრ ტომოგრაფია – დაავადების ხასიათისა და ტიპის განსაზღვრისათვის. 2. ტომოგრაფიული მრ ტომოგრაფია- ტოპიკური დიაგნოზის დადგენისათვის და პათოლოგიური პროცესის ლოკალიზაციის, გავრცელების, მიმდებარე ანატომიურ სტრუქტურებთან ურთიერთობის დაზუსტებისათვის.

წარმოდგენილი დიაგნოსტიკური მეთოდების შეფასებისას (მგრძობელობის, სპეციფიურობის და სიზუსტის განსაზღვრა) ვსარგებლობდით Student-ის ცნობილი ინტეგრალების ფორმულებით.

მგრძობელობა (SEN) ასახავს ჭეშმარიტად დადებითი შედეგების გამოვლენის უნარს და გამოითვლება ფორმულით:

$$SEN=A / (A + C) \times 100\%$$

სადაც A - ჭეშმარიტად დადებითი შედეგია, C - ცრუ უარყოფითი

სპეციფიურობა SPE ასახავს უარყოფითი შედეგების გამოვლენის უნარს და გამოითვლება ფორმულით:

$$SPE = D / (B + D) \times 100\%$$

სადაც D - არის ჭეშმარიტად უარყოფითი, B - ცრუ დადებითი

დიაგნოსტიკური სიზუსტე (ACC), რომელიც წარმოადგენს ჭეშმარიტად დადებით და ჭეშმარიტად უარყოფითი შედეგების ჯამის პროპორციას და გამოითვლება ფორმულით:

$$ACC = (A+D) / (A+D+B+C) \times 100\%$$

ცხრილი 3

სანადგლე გზების პათოლოგიის მქონე პაციენტთა კვლევის ძირითადი მეთოდები						
კლინიკური დიაგნოზი n=586	კვლევის მეთოდები					
	უსგ	ერქპ გ	კტ	მრქპ გ	ტტქ	სცინტიგრ აფია
ანთებითი დაავადებები	116	37	21	116	11	2
ანომალიები	17	2	3	17	-	4
ნადველკენჭოვანი დაავადება	247	196	15	247	-	2
სიმსივნეები	141	34	57	141	56	-
პარაზიტული დაავადება	23	19	7	23	-	-
იატროგენული დაზიანება	42	17	2	42	12	-
სულ	586	305	105	586	79	8

თავი III საკუთარი კვლევის შედეგები

3.1 სანადვლე სადინრების მრტ კვლევის თავისებურებები ნორმაში

ცნობილია, რომ მრ ტომოგრაფიაში გამოსახულების მიღების საფუძველია სხვადასხვა ქსოვილებიდან მომდინარე ცალკეული სიგნალის დაფიქსირება. ამასთან სიგნალის ინტენსიობა დამოკიდებულია მოცემული ქსოვილის მაგნიტურ თვისებებზე, რაც თავის მხრივ შეესაბამება ქსოვილის, წყლის, ცილოვან და მარილოვან შემადგენლობაზე.

ჩატარებული კვლევების საფუძველზე გამოიკვეთა, რომ ანატომიური დეტალები ყველაზე მკაფიოდ ვლინდება T1 შეწონილ გამოსახულებებზე, სპინ-ექო იმპულსური თანმიმდევრობისას, რაც განპირობებულია აღნიშნული იმპულსური თანმიმდევრობის მაღალი გარჩევისუნარიანობით. T2 შეწონილ გამოსახულებებზე უფრო მკაფიოდ ვლინდება კონტრასტულობა ჰიდროფილურ სტრუქტურასა და წარმონაქმნს შორის, რომელიც ნაკლებად შეიცავს წყალს. t2-haste-fs შეწონილ მრ თანმიმდევრობაზე, ხდება რა სიგნალის დათრგუნვა ძირითადად ყველა რბილი ქსოვილიდან, შესაძლებელია სადინრებში სითხის ვიზუალიზაცია.

მაგნიტურ-რეზონანსული ქოლანგიოპანკრეატოგრაფიისას ვლინდება ნორმალური ზომის ნაღვლის საერთო სადინარი, მაგრამ როგორც წესი, რაც უფრო გაგანიერებულია ზოგადად სანადვლე სადინრები მით უფრო ინტენსიურია მიღებული სიგნალი და უკეთესი ხარისხისაა რეკონსტრუქციული გამოსახულება. აქედან გამომდინარე მრტკვ უკეთ ავლენს დილატირებულ და პათოლოგიურ სადინრებს, ნორმალურთან შედარებით. ჩვეულებრივად MIP რეკონსტრუქცია ხორციელდებოდა კორონარულ პროექციაში. MIP რეკონსტრუქციულ გამოსახულებებზე შესაძლოა მკაფიოდ არ გამოვლინდეს ძალიან მცირე ზომის სადინარშიდა ჩანართები (მაგ. მცირე კონკრემენტები), რომლებიც გადაიფარება ნაღვლიდან მომდინარე ინტენსიური სიგნალით, ისინი კარგად ვიზუალიზირდებიან ერთეულ საწყის ტომოგრამებზე. იგივე პრობლემა იქმნებოდა ენდოსკოპიური რეტროგრადული ქოლანგიოგრაფიის დროს, როდესაც საკონტრასტო ნივთიერების მაღალი კონცენტრაცია არ იძლეოდა კონკრემენტის ზუსტი ლოკალიზაციის განსაზღვრის შესაძლებლობას. აღსანიშნავია, რომ შესაძლებელია სამგანზომილებიანი რეკონსტრუქციების ნებისმიერ პროექციაში დათვალიერება,

განსხვავებით ენდოსკოპიური რეტროგრადული ქოლანგიოგრაფიისგან, რომლის დროსაც შესაძლებელია კვლევა მხოლოდ ერთ პროექციაში.

სანაღველე გზების ნორმალური გამოსახულების შესასწავლად გამოვიკვლიეთ 51 ჯანმრთელი პირი. მიღებული შედეგების საფუძველზე გაადვილებულია ცალკეული ანატომიური სტრუქტურების დიფერენცირება (სურ.4).

სანაღველე გზების მთავარ ანატომიურ კომპონენტებს მიეკუთვნება ნაღვლის ბუშტი, ღვიძლშიდა და ღვიძლგარეთა სანაღველე სადინრები.

ღვიძლშიდა სანაღველე სადინრები, როგორც წესი გასდევს პორტალურ ვენების ტოტებს მთელ სიგრძეზე. ღვიძლის მარჯვენა და მარცხენა წილოვანი სადინრები, რომელთა დიამეტრი ნორმაში 3-4მმ-ია ერთდება და ქმნის ღვიძლის საერთო სადინარს. ისინი თავის მხრივ იქმნება სეგმენტური და სუბსეგმენტური ტოტებისგან. მარჯვენა სადინარი შედგება წინა ტოტისგან, რომელიც ადრენირებს კვადრატულ, V და VIII სეგმენტებს, და უკანა ტოტისგან, რომელიც ადრენირებს VI და VII სეგმენტებს. წინა ტოტი ვერტიკალურადაა ორიენტირებული, უკანა კი-ჰორიზონტალურად. მარჯვენა უკანა სადინარი, როგორც წესი წინა სადინრის უკან გადის და უერთდება უფრო მედიალურად. ღვიძლის მარცხენა სადინარი ადრენირებს II,III და IV სეგმენტებს. სადინარი კუდიანი წილიდან როგორც წესი, უერთდება მარჯვენა და მარცხენა სადინრების შეერთების ადგილს. ღვიძლის კარის ღონეზე ორივე სადინარი ერთდება და ქმნის კონფლუენსს, ზოგჯერ კონფლუენსი მდებარეობს რამდენადმე დისტალურად.

ნაღვლის ბუშტი მდებარეობს ნაღვლის ბუშტის ფოსოში, მარჯვენა და მარცხენა წილების საზღვარზე კაუდალურ ზედაპირზე, IV და V სეგმენტების საზღვარზე. ნორმაში ნაღვლის ბუშტის ზომებია: 7-10მმX2-3,4 სმ. კედლის სისქე არ უნდა აღემატებოდეს 3 მმ-ს. მისი ზომები ვარირებს საკვების ხასიათის შესაბამისად. ცისტოკუსი აერთებს ნაღვლის ბუშტს ღვიძლგარეთა სადინრებთან. ბუშტის სადინარი ლატერალურად უერთდება ღვიძლის საერთო სადინარს და იქმნება ნაღვლის საერთო სადინარი. ღვიძლის საერთო სადინრის დიამეტრი ნორმაში 5-7მმ-ს აღწევს. ნაღვლის საერთო სადინრის დიამეტრი 6-7 მმ-ია, და ქოლეცისტექტომიის შემდგომ 10 მმ-მდე ფართოვდება. ბავშვებში იგი 4მმ-მდეა. ბუშტის სადინრის დიამეტრიც 1-5მმ-ს აღწევს.

ცისტოკუსის შეერთების ადგილი არის საზღვარი ღვიძლის საერთო და ნაღვლის საერთო სადინრებს შორის. რომლის ვიზუალიზაცია ჩვენი კვლევის შედეგებით უფრო მკაფიოდ შესაძლებელია 3,0T სიმძლავრის მაგნიტურ ტომოგრაფზე. ბუშტის სადინარში არის რამოდენიმე სპირალური სარქველი, რომელთაც ეწოდება Heister-ის სარქველი. მისი დიამეტრი ვარიაბელურია, მერყეობს 1-დან 5მმ-მდე. შემთხვევათა 49%-ში იგი ღვიძლგარეთა სადინრებს უერთდება მარჯვენა ლატერალური მხრიდან. უმრავლეს შემთხვევაში ნაღვლის საერთო სადინარი უერთდება ვირსუნგის სადინარს პანკრეასის თავის მიდამოში, ოდის სფინქტერის სიახლოვეს (ფატერის დვრილთან).

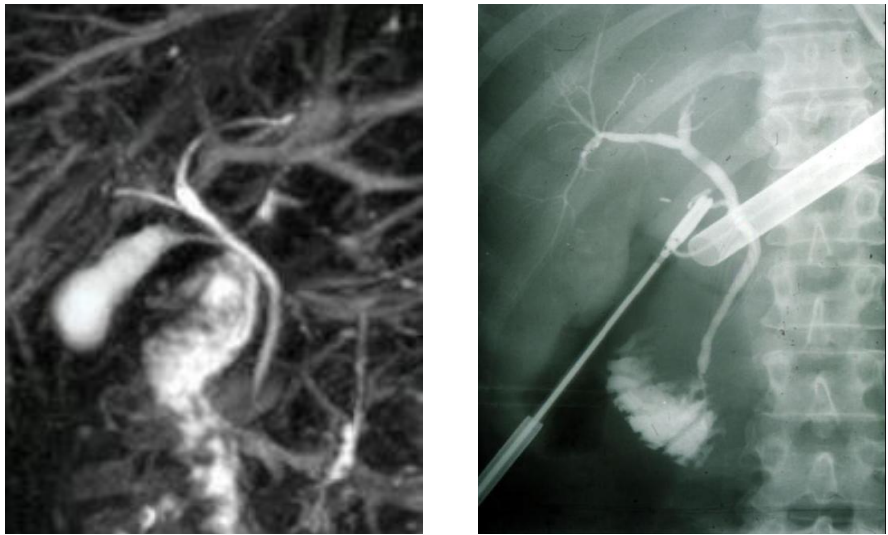
ნაღვლის საერთო და ვირსუნგის სადინრების შეერთების სამი ვარიანტი გამოიყოფა: 60%-ში არის საერთო სადინარი (ფატერის ამპულა); 38%-ში- ორმაგი სადინარი- იხსნება ფატერის დვრილის მწვერვალზე და 2% შემთხვევებში, იხსნება ორი დამოუკიდებელი სადინრის სახით.

ფატერის ამპულა გარშემორტყმულია ოდის სფინქტერით, რომელიც მდებარეობს თორმეტგოჯა ნაწლავის დასწვრივი ტოტის მედიალურ კედელზე და მთავრდება დიდ დუოდენალურ დვრილში. ოდის სფინქტერი 1 სმ სიგრძისაა და შედგება გლუვი კუნთისგან. დიდი დუოდენალური დვრილი შემთხვევათა 75%-ში მდებარეობს დასწვრივ ტოტზე. დვრილის ზომა და ფორმა ცვალებადია და მერყეობს 10X5მმ ფარგლებში. პანკრეასის დორსალური სადინრის შეერთების ადგილი ცნობილია მცირე დუოდენალური დვრილის სახელით და მდებარეობს დიდი დვრილის პროქსიმალურად.

ნაღვლის საერთო სადინარი- ქოლედოქი და ღვიძლის საერთო სადინარი, ერთმანეთისგან გამოყოფილია ბუშტის სადინრის შეერთების ადგილით. ნაღვლის საერთო სადინრის სიგრძე 5-15მმ-ს აღწევს; იგი რამდენადმე დაკლაკნილია და გამობურცულია მარცხნივ. მისი დიამეტრი ნორმაში მერყეობს 5-7მმ-ის ფარგლებში;

ქოლედოქის სუპრადუოდენალური ნაწილი ახლოსაა კარის ვენასა და ღვიძლის არტერიასთან; დისტალურად იგი მდებარეობს პანკრეასის თავში. ქოლედოქის და პანკრეასის თავის ქსოვილის დიფერენცირება შესაძლებელია T2 შეწონილ გამოსახულებებზე, პანკრეასის ქსოვილი იხსნება ჰიპონტენსიური სიგნალით, ხოლო ქოლედოქი ჰიპერინტენსიური სიგნალით.

დისტალურად ქოლედოქი წარმოდგენილია მისი ინტრადუოდენალური ნაწილით. ამ მიდამოში ხდება მისი შეერთება პანკრეასის სადინართან და მათი გახსნა ფატერის ამპულაში. ნაღვლის საერთო სადინრის დისტალურ ნაწილში ყოველთვის ისახება ფიზიოლოგიური შევიწროვება- სადინრის დიამეტრიც თანდათან ვიწროვდება და 1-1,5სმ-ის მანძილზე არ ვიზუალიზირდება. მრ ქოლანგიოგრამებზე ყოველთვის არ არის შესაძლებელი ქოლედოქის დისტალური ნაწილის ან მისი ვირზუნგის სადინარსა და 12-გოჯა ნაწლავთან დამოკიდებულების დეტალური შესწავლა. გამოკვლევის წინ 2 ჭიქა წყლის მიღება საკმარისი ხდება, რათა გადაივსოს 12-გოჯა ნაწლავი, რომელიც ჰიპერინტენსიური ხდება მრ- ქოლანგიოგრამებზე (პოზიტიური კონტრასტირება). ამ გზით შესაძლებელია ქოლედოქსა და დუოდენუმს შორის ზუსტი მანძილის განსაზღვრა, ამ მიდამოში მოცულობითი პროცესის გამორიცხვის მიზნით.



სურ. 4 ა. ნორმალური ბუშტისა და სანაღვლე სადინრების მრ გამოსახულება და ბ. ამავე პაციენტის ინტრაოპერაციული ქოლანგიოგრაფია.

T1 და T2 შეწონილ მრ-გამოსახულებებზე პერიფერიული ღვიძლშიდა სანაღვლე გზების ვიზუალიზაცია, ხშირად შეუძლებელია. ცენტრალური ღვიძლშიდა სადინრების დიამეტრი 3-4მმ-ია და პერიფერიისკენ ვიწროვდება. 3,0T სიმპლავრის მაგნიტურ ველში კონტრასტი-ხმაურის ურთიერთობა ნაღველსა და სანაღვლე გზების მიმდებარე ქსოვილს შორის მაღალია. 3D TSE მიმდევრობის

უპირატესობა მკაფიოა ღვიძლშიდა სადინრების ვარიანტების ვიზუალიზაციაში. ჩვენი მონაცემებით 3,0T მაგნიტის მგრძნობელობა ღვიძლშიდა სადინრების ვარიანტების დიფერენცირებისთვის 2-ჯერ მაღალია ვიდრე, 1,5T სიმძლავრის მაგნიტისა.

სანადგლე სადინრების კედლები T2 შეწონილ გამოსახულებებზე დაბალი ინტენსიობის სიგნალით ისახება. კონტრასტის შეყვანის შემდეგ მათი კედლები სუსტ კონტრასტულ გაძლიერებას იძლევა, შედარებით ინტენსიურს ვიდრე, ღვიძლის პარენქიმა და კარგად ვიზუალიზირდება კონტრასტირებიდან 2 წუთის შემდეგ მიღებულ გამოსახულებებზე ცხიმის დათრგუნვით. T1 შეწონილ გამოსახულებებზე პერიპორტული ცხიმი მაღალი ინტენსიობის სიგნალით ვლინდება იმ პაციენტებში, რომელთაც ბილიარული პათოლოგია არ აქვთ.

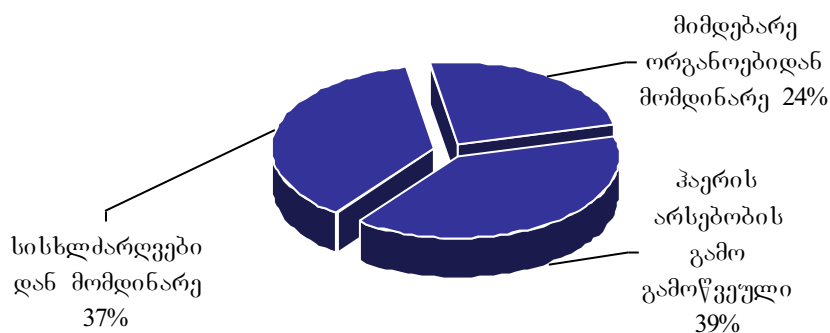
ნადვლის ბუშტი განსხვავებულად ისახებოდა პაციენტებში, რომლებიც იყვნენ უზმოზე. ჩვეულებრივ ბუშტის შიგთავსი ჰიპოინტენსიური სიგნალით ისახებოდა T1 შეწონილ, ხოლო T2 გამოსახულებებზე ჰიპერინტენსიური სიგნალით. კონცენტრირებული ნადველი კი- ჰიპერინტენსიური სიგნალით ისახებოდა, როგორც T2, ასევე T1 შეწონილ გამოსახულებებზე. ნადვლის ბუშტის კედლები დაბალი ინტენსიობის სიგნალით ისახებოდა T2 გამოსახულებებზე. და კონტრასტული გაძლიერების შემდეგ ჰომოგენურად კონტრასტირდებოდა მიმდებარე ღვიძლის პარენქიმასთან. ცისტოკუსის შეფასება მთელ სიგრძეზე იყო შესაძლებელი, მისი ქოლედოქთან უშუალო შეერთების დონემდე.

მაგნიტურ-რეზონანსული ქოლანგიოპანკრეატოგრაფიის მეშვეობით ნორმალური და დილატირებული ნადვლის საერთო სადინრის ვიზუალიზაცია შემთხვევათა 96-100%-ში იყო შესაძლებელი. სადინრის შიგთავსის სიგნალის ინტენსიობა დამოკიდებული იყო ნადვლის კონცენტრაციაზე.

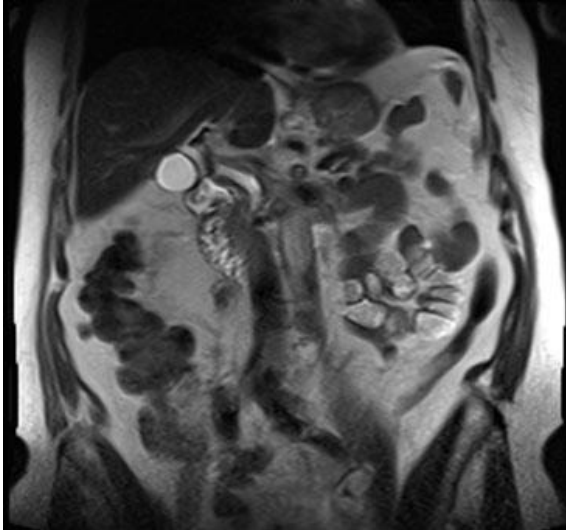
ვირსუნგის სადინარი მრ ქოლანგიოგრამებზე მთელ სიგრძეზე ვიზუალიზირდება, მისი დიამეტრი 2მმ-ს აღწევს. იგი შესაძლებელია არ გამოისახოს, რაც არ მიუთითებს პათოლოგიაზე. გვერდითი ტოტები პათოლოგიურ მდგომარეობაში პანკრეასის თავის, სხეულის და კუდის მიდამოში შესაძლებელია 19%,10% და 5%-ში გამოისახოს.

არტეფაქტების არსებობა გამოკვლევის დროს გამოვლინდა 586-დან 58 (9,8%) პაციენტში. მათგან 11 შემთხვევაში პოსტოპერაციული არტეფაქტი- მეტალის არსებობის გამო. არტეფაქტები, წარმოშობის მიზეზის მიხედვით დაყავით შემდეგ სახეებად: 39% სადინრის სანათურში არსებული ჰაერის გამო, მოპულსირე სისხლძარღვების კედლებიდან მომავალი არტეფაქტები- 37%, და 24%- განპირობებული მიმდებარე ანატომიური სტრუქტურების მდებარეობის სხვადასხვა ვარიანტებით, როგორცაა მაგ. ბუშტის სადინრის პარალელური განლაგება, გადავსებული კუჭი, სითხის შემცველი ღრუოვანი სტრუქტურების ზედდება და სხვა. არტეფაქტების გადანაწილება წარმოშობის მიზეზის მიხედვით მოცემულია დიაგრამაში №1.

დიაგრამა №1



პულსაციური არტეფაქტები მრ ქოლანგიოგრამებზე ვლინდება, როგორც ცირკულარული შევიწროების ადგილი დილატაციის გარეშე ან მინიმალური დილატაციით შევიწროების პროქსიმალურად. ხშირად ეს არტეფაქტი მდებარეობდა ღვიძლის საერთო სადინრის პროქსიმალურ ნაწილში და გამოწვეული იყო ღვიძლის მარჯვენა არტერიით (სურ. 5).



სურ. 5. ვიზუალიზირდება ხაზოვანი ჩრდილი, რომელიც ირიბად გადაკვეთს სანაღველე სადინარს და გამოწვეულია ღვიძლის მარჯვენა არტერიით.

პრესტენოზური გაფართოების არ არსებობა წარმოადგენს აღნიშნული არტეფაქტის სადიფერენციაციო ნიშანს. გარდა ამისა, პირველადი ჭრილების დამუშავებისას შესაძლებელია ინტენსიური ხაზოვანი ჩრდილის დანახვა, რომელიც ირიბად ან განივი მიმართულებით გადაკვეთს სადინარს.

სადინარში ავსების დეფექტი ყველაზე ხშირად კენჭის არსებობას შეესაბამება. მსგავსი ცვლილებები უნდა დიფერენცირდეს ჰაერის ბუშტუკების, იშვიათად ტურბულენციის არტეფაქტებისაგან. ჰაერის ბუშტუკები მარტივი სადიფერენციაციოა მრ ქოლანგიოგრამების პირველად ჭრილებზე, აქსიალურ სიბრტყეში ან T2 შეწონილ აქსიალურ გამოსახულებებზე. ჰაერის ბუშტუკები გადანაცვლდება ნაღვლის ვენტრალურად და ვიზუალიზირდებიან სადინარის ზედა ნაწილში. ჰაერის არტეფაქტები შეგვხვდა 19 პაციენტში (3,2%).

7 პაციენტთან, რომელთაც დადებული ჰქონდათ ქოლედოქოლდუოდენოანასტომოზი, დიდი რაოდენობით ჰაერი სადინარში იძლეოდა სტრიქტურის მსგავს სურათს. ამ დროს T2 შეწონილ აქსიალურ ჭრილებზე ან კორონარული მრქპგ-ის პირველადი ჭრილების დათვალიერებისას აქსიალურ სიბრტყეში მულტიპლანარული რეკონსტრუქციის პროგრამის მეშვეობით შესაძლებელია სადინარში ჰაერის და სითხის დონის დაფიქსირება.

ამგვარად, არტეფაქტები ამახინჯებს გამოსახულებებს და შესაძლოა გახდეს დიაგნოსტიკური შეცდომის მიზეზი. მეტალის არტეფაქტები ბილიოდიგესტიური ანასტომოზის შედეგად პრაქტიკულად სრულად შლის სურათს.

იმისათვის, რომ თავიდან ავიცილოთ არტეფაქტების ზემოქმედება საჭიროა დამატებითი მეთოდების, კერძოდ მულტიპლანარული და მოცულობითი რეკონსტრუქციების გამოყენება.

გარდა ამისა, საჭიროა მრ ქოლანგიოგრამების და სტანდარტული მრ გამოსახულებების კომპლექსური ანალიზი.

საკმაოდ ხშირია ღვიძლშიდა და ღვიძლგარეთა სანაღვლე გზების სხვადასხვა ანატომიური ვარიანტები. როგორც წესი ისინი კლინიკური გამოვლინებების გარეშეა, მაგრამ მნიშვნელოვანია მათი პრეოპერაციული ცოდნა, განსაკუთრებით ღვიძლის ტრანსპლანტაციის და სადინრების ანასტომოზირების შემთხვევაში.

ჩვენს მიერ გამოკვლეულ იქნა 64 პაციენტი სადინრების განვითარების ანატომიური ვარიანტებით.

მარჯვენა უკანა სადინრის დრენირება მარცხენა სადინარში გამოვლინდა 6 (9,3%) შემთხვევაში, მარჯვენა წინა სადინრის დრენირება მარცხენა სადინარში – 2 (3,1%) შემთხვევაში, ტრიფურკაცია კარის მიდამოში 25 (39,1%) და მარჯვენა უკანა სადინრის დრენირება ღვიძლის საერთო სადინარში 3 (4,7%) შემთხვევებში.

ცისტოკუსის განვითარების ვარიანტები შეგვხვდა 28 (43,8%) შემთხვევაში. ეს ვარიანტები მოიცავდა, როგორც ღვიძლის საერთო სადინართან შეერთების ადგილს (დონეს) (მაღალი შეერთება, დაბალი შეერთება), ასევე შეერთების პოზიციას (მარჯვენა ლატერალური 13 (46,4%), მედიალური შეერთება 6 (21,4%), წინა ან უკანა შეერთება 9 (32,2%). ცისტოკუსი მიემართებოდა პარალელურად 16, და სპირალურად 12 შემთხვევაში, ნაღვლის საერთო სადინართან მიმართებაში. ცისტოკუსის დისტოპიური ჩასვლა 12-გოჯა ნაწლავში, მარჯვენა ღვიძლის სადინარში, ან ნაღვლის საერთო სადინარში კარის სიახლოვეს გვხვდება იშვიათად (0,3%).

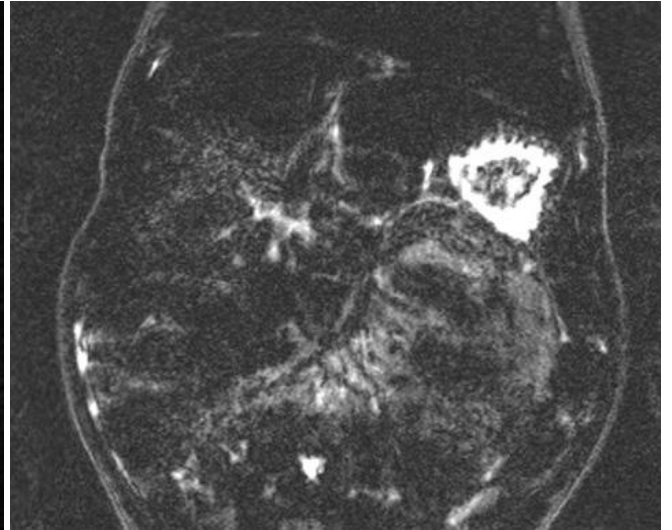
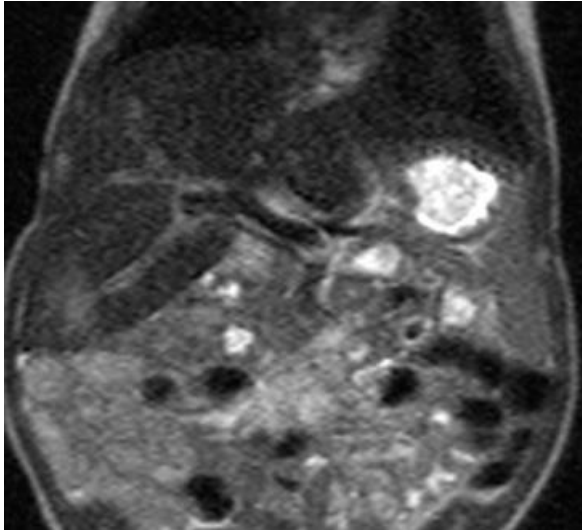
აღნიშნული ანომალიების ცოდნა აუცილებელია რადგან, ლაპარასკოპიული ოპერაციების დროს მაღალია მათი იატროგენული დაზიანების რისკი.

ამჟამად, ჩვენი მონაცემებით ღვიძლშიდა და ღვიძლგარეთა სანადვლე სადინრების ვიზუალიზაციისთვის მაგნიტურ-რეზონანსული ტომოგრაფია პროგრესულად იკავებს დიაგნოსტიკური ენდოსკოპიური რეტროგრადული ქოლანგიოპანკრეატოგრაფიის ადგილს. მისი მეშვეობით დაწვრილებით შეიძლება შევისწავლოთ ღვიძლის პარენქიმა, ქსოვილი სადინრის გარშემო, და სანადვლე სადინრები.

3.2 მრ ტომოგრაფიის შესაძლებლობები სანადვლე გზების თანდაყოლილი ანომალიების დიაგნოსტიკაში.

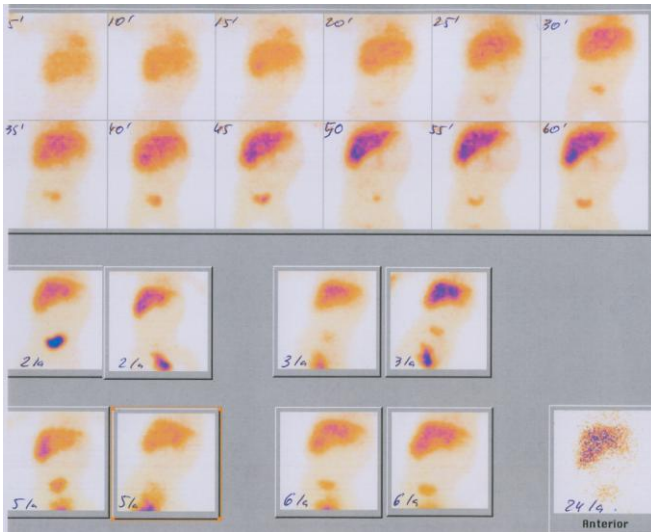
ჩვენს მიერ შესწავლილ იქნა სანადვლე გზების თანდაყოლილი ანომალიების მქონე 17 პაციენტი (მათგან 8 მცირეწლოვანი). ასაკი მერყეობდა 2 კვირიდან 45 წლამდე. მათგან 2 (11,8%) შემთხვევაში გამოვლინდა სადინრების ატრეზია, 6 (35,3%) შემთხვევაში ქოლედოქის კისტა, 8-ში (47,1%) კაროლის დაავადება, 1-ში (5,8%) ქოლედოქოცელე. 7 (41,2%) შემთხვევაში ჩატარდა ოპერაციული მკურნალობა. 6 პაციენტს ღვიძლგარეთა სანადვლე სადინრების კისტებით ჩატარდა კისტის ამოკვეთა ჰეპატიკოენტეროანასტომოზის დადებით რუ-ს წესით გათიშულ ნაწლავის მარყუჟზე. ინტრაოპერაციული რევიზიის და ინტრაოპერაციული ქოლანგიოგრაფიის შედეგად სრულად დადასტურდა მრქპგ-ს მონაცემები.

ჩვენს მიერ გამოკვლეულ იქნა ბილიარული ატრეზიის მქონე 2 პაციენტი. სურათზე 6. მოცემულია 4 კვირის ბავშვის ქოლანგიოგრაფია, რომელიც დაიბადა სიყვითლით. მიუხედავად ჩატარებული მკურნალობისა სიყვითლე მატულობდა. ეჭვი იქნა მიტანილი სანადვლე გზების ატრეზიაზე, დიაგნოზის დაზუსტების მიზნით გამოგზავნილ იქნა მრ ტომოგრაფიის ჩასატარებლად. დამატებით ჩატარდა ჰეპატობილიარული სცინტიგრაფია და დადასტურდა დიაგნოზი.



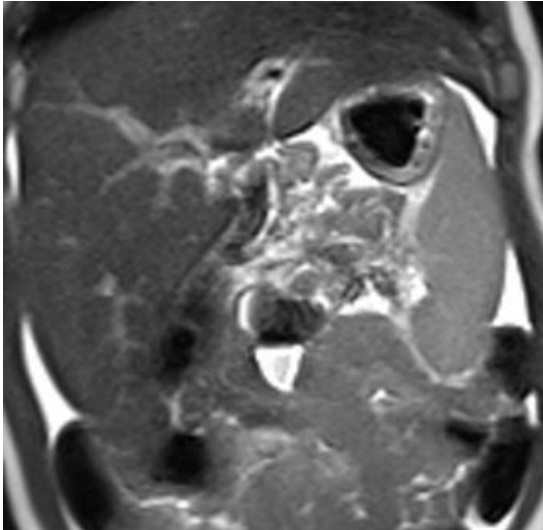
ა)

ბ)

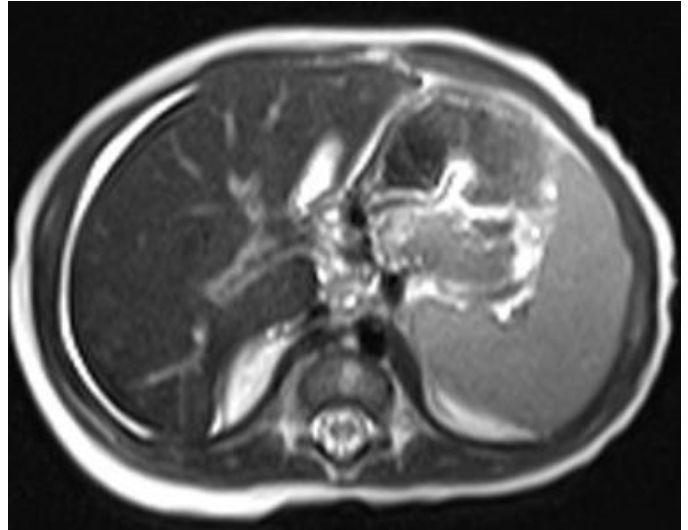


გ)

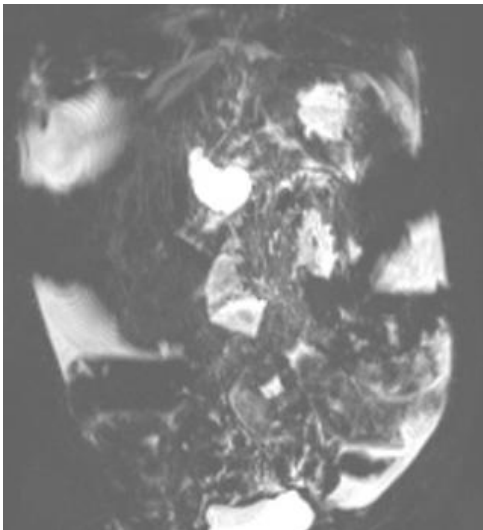
სურ.6 მრ ტომოგრაფია. ა), ბ) მიღებულ ჭრილებზე ღვიძლი ზომაში გადიდებულია. MIP გამოსახულებებზე ღვიძლში და ღვიძლგარეთა სანაღველე გზები, ნაღველის ბუშტი არ დიფერენცირება. გ) ჰეპატობილიარული სცინტიგრაფია. ჩატარებულ სერიულ გამოსახულებებზე ისახება რფპ ჩართვა ღვიძლის ქსოვილში, მაგრამ ღვიძლის საერთო სადინარში, ნაღველის ბუშტსა და წერილ ნაწლავში პასაჟი არ ისახება.



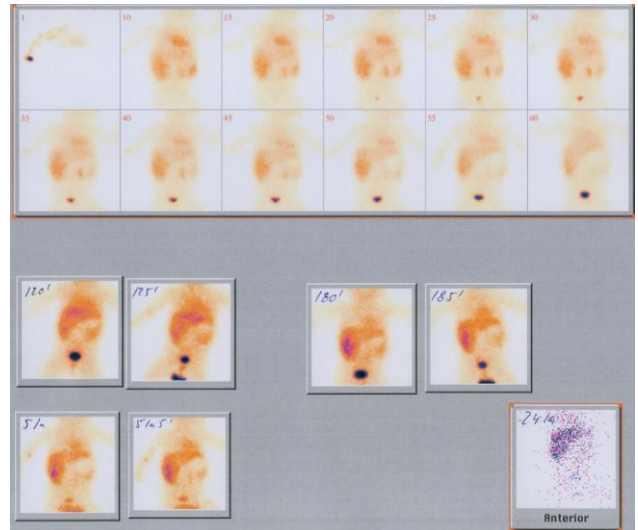
ა)



ბ)



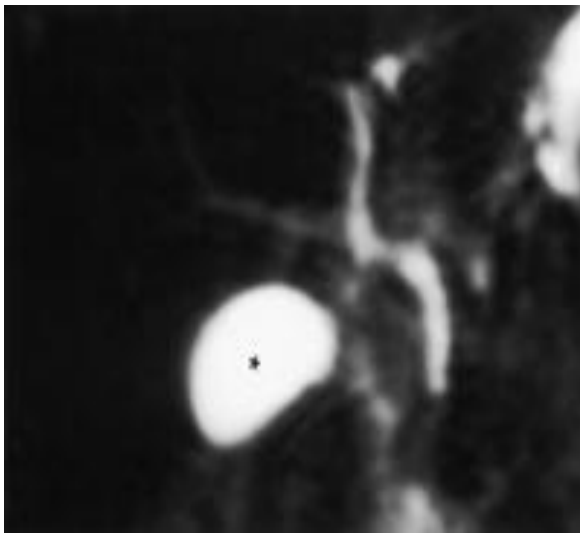
გ)



დ)

სურ.7 ა), ბ), გ) დვიდშიდა სანადვლე გზების ვიზუალიზაცია შეუძლებელია, როგორც სტანდარტულ, ასევე უკონტრასტო მრ ქოლანგიოგრამებზე. ვიზუალიზირდება 1,7X1,5სმ ზომის ნადვლის ბუშტი, და 0,3სმ დიამეტრის მქონე ნადვლის საერთო სადინარი, 2,0სმ სიგრძეზე. დ) ჰეპატობილიარული სცინტიგრაფია. ჩატარებულ სერიულ გამოსახულებებზე ისახება რფკ ჩართვა დვიდლის ქსოვილში, მაგრამ დვიდლის საერთო სადინარში, ნადვლის ბუშტსა და წვრილ ნაწლავში პასაჟი არ ისახება.

მაგნიტურ-რეზონანსული ქოლანგიოპანკრეტოგრაფიის მონაცემები გვაძლევს საშუალებას თავიდან ავიცილოთ საცდელი ლაპარატომია და მასთან დაკავშირებული რისკები. მრ გამოსახულებებზე ქოლედოქის და ჰეპატიკუსის არ არსებობის შემთხვევაში სარწმუნოდ შეიძლება დაისვას ატრეზიის დიაგნოზი. თუმცა სხვა კვლევებით მხოლოდ ეს მონაცემები არ არის საკმარისი, რადგან დაავადება შეიძლება მოიცავდეს მხოლოდ პროქსიმალურ დვიდღარეთა სადინრებს. ინტაქტური სადინრების გამოვლენისას სარწმუნოდ შეგვიძლია ატრეზიის გამორიცხვა. სურათზე 8. მოცემულია 2 თვის ბავშვის მრ ქოლანგიოგრაფია, რომელთანაც ულტრაბგერით ეჭვი იქნა მიტანილი ატრეზიაზე.



სურ 8. MIP გამოსახულებებზე მკაფიოდ ჩანს ნორმალური სადინრები და ნაღვლის ბუშტი.

ატრეზიის ადრეული და ზუსტი დიაგნოსტიკა კეთილსამედო გამოსავლის მნიშვნელოვანი წინაპირობაა, რადგან 3 თვემდე ასაკშობილებში კარგი პროგნოზი აქვს.

ჩვენს მიერ გამოკვლეულ იქნა 6 პაციენტი ქოლედოქის კისტით (სურ.9; სურ.10). მათ შორის თანმხლები კაროლის დაავადება აღინიშნა 2 შემთხვევაში, თანმხლები ქოლელითიაზი 1 შემთხვევაში. სანაღვე სადინრების კისტოზური

დაავადების ხშირი გამოვლინება იყო ქოლანგიტის ხშირი შეტევები, რომელთაც თან სდევდა ტკივილი მარჯვენა ფერდქვეშა არეში, სიყვითლე და სეფსისი.

კისტის ზომები, ასევე კედლის სისქე ფართე დიაპაზონში მერყეობდა. IV და V ტიპის დროს ვლინდებოდა თითისტარას ან ტომრისებური დილატაცია. 2 შემთხვევაში კისტაში გამოვლინდა ბილიარული ნალექი და კონკრემენტები. კისტის დისტალურად სადინარი სტენოზირებული იყო 2 შემთხვევაში. 1 შემთხვევაში ღვიძლში გამოსატული იყო ფიბროზული და გამოსატული ციროზული ცვლილებები პორტული ჰიპერტენზიით.

ქოლედოქის კისტის კედლის ჰისტოლოგიური შესწავლისას გამოვლინდა შემაერთებული ქსოვილის განვითარება ლორწოვანის და ლორწქვეშა შრის ანთებით და დაწყლულებით. ანთებითი ცვლილებები ნაკლებად იყო გამოსატული შედარებით პატარებში. იგი უფრო მწვავეა ღვიძლში და კისტებში, ვიდრე ღვიძლგარეთა კისტებში.

ასაკის მიხედვით გამოყვავით პაციენტების ორი ჯგუფი: პირველი 1 წლამდე ასაკის ბავშვები ჰეპატომეგალიით ან მის გარეშე, ობსტრუქციული სიყვითლით და აქოლიური განავლით. ასეთ შემთხვევებში კლინიკური სურათი არ განსხვავდებოდა სადინრების ატრეზიისგან. კისტოზური უბანი გამოვლინდა კლინიკური გამოკვლევისას ან ულტრაბგერით. ჩვენი მონაცემებით, 6-დან 3 პაციენტს პალპაციით ესინჯებოდა მოცულობითი წარმონაქმნი მუცელში. სხვა სიმპტომები როგორცაა ღებინება, ცხელება და მუცლის ტკივილი ჰიპერამილაზემიით იშვიათი (n=1) იყო. ახალშობილებში, რომელთაც მუცლადყოფნის პერიოდში დაუდგინდათ ქოლედოქის კისტა, სიყვითლე გამოვლინდა დაბადებიდან 1-3 კვირის შემდეგ.

პირიქით, 1 წლის შემდეგ ბავშვებში, კლასიკური ტრიადის: ტკივილი, სიყვითლე და პალპირებადი მასა ერთი ან რამდენიმე კომპონენტი გამოვლინდა. ეს ტრიადა 1 (16,6%) შემთხვევაში გამოვლინდა.

ლაბორატორიული ანალიზები, რომლებიც დაგვეხმარა დიაგნოსტიკაში არის პირდაპირი ბილირუბინი, ტუტე ფოსფატაზა, ასპარტატ ამინოტრანსფერაზა (AST), ალანინ ამინოტრანსფერაზა (ALT), გამა გლუტამინ ტრანსფერაზა (GGT) და კოაგულაციის ტესტები.

ულტრასონოგრაფია ჩატარდა დიაგნოსტიკის პირველ ეტაპზე (n=6). დამახასიათებელი ნიშანი იყო ღვიძლგარეთა სადინრის უშუალო შერთვა კისტაში. ულტრაბგერითი კვლევით 1 შემთხვევაში პანკრეასის თავის კისტა ქოლედოქის კისტად იქნა მიჩნეული. ამ მეთოდით ფასდებოდა ცვლილებები, როგორც სანადვლე სადინრების, ასევე ღვიძლის მხრივ. მუცლადყოფნის პერიოდში 1 შემთხვევაში შესაძლებელი იყო ულტრაბგერით კისტის დიაგნოსტიკა. კუჭის არასრული ობსტრუქცია დიდი ზომის კისტით დაავადების ტიპური ნიშანია.

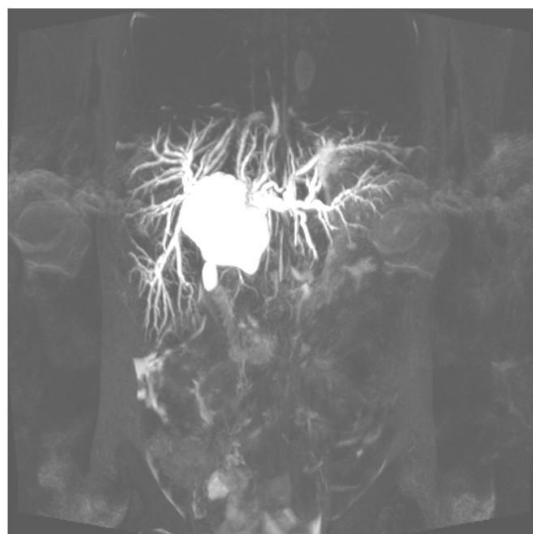
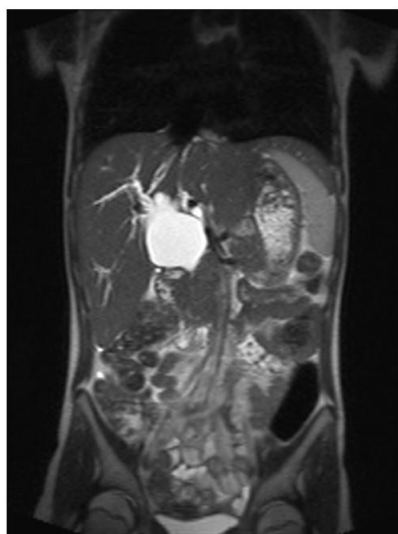
სცინტიგრაფიით (n=2) გამოვლინდა დისტალური სადინრების სრული ობსტრუქცია. არ დაფიქსირდა ნაწლავში ნაღვლის გადასვლა.

ქოლედოქის კისტების დიაგნოსტიკაში მაგნიტურ-რეზონანსული ქოლანგიოპანკრეატოგრაფიის სიზუსტე მნიშვნელოვნად აღემატებოდა ენდოსკოპიური რეტროგრადული ქოლანგიოგრაფიის სიზუსტეს. ჩვენი მონაცემებით მრ ტომოგრაფიით, ექვსივე შემთხვევაში დიაგნოსტიკულ იქნა ქოლედოქის კისტა. კორონარულ მრ გამოსახულებებზე ვლინდება კისტოზურად გაფართოვებული სადინარი, რომელიც მოიცავს ქოლედოქის პროექციას. დიფერენციალური დიაგნოსტიკა უნდა გატარდეს პანკრეასის ფსევდოკისტასა და 12-გოჯა ნაწლავის პარაპაპილარულ დივერტიკულთან.

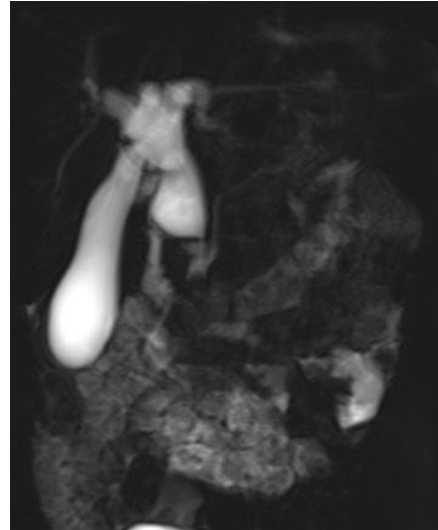
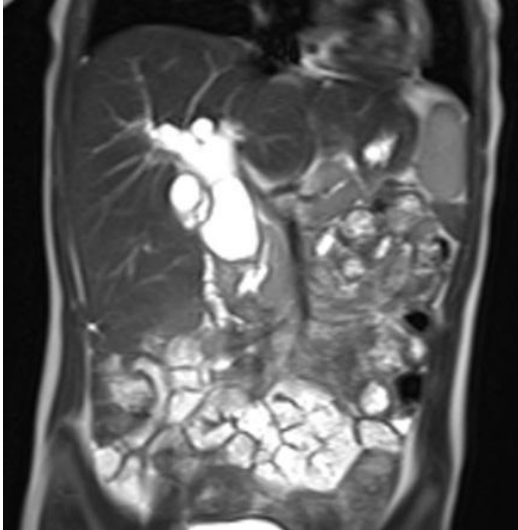
Single-shot, thick-slice გამოსახულებები უმჯობესია MIP multi-shot 2D FSE გამოსახულებებთან შედარებით. გამოკვლევებმა აჩვენა, რომ 2D FSE თანმიმდევრობა MIP რეკონსტრუქციებით არ იძლევა პანკრეატობილიარული შეერთების ანომალიების ზუსტი შეფასების საშუალებას, განსხვავებით HASTE თანმიმდევრობისა, რაც მოზრდილ პაციენტში ზუსტი ინტერპრეტაციის შესაძლებლობას იძლევა. თუმცა, მცირე ასაკის კონტინგენტში გამოკვლევებმა აჩვენა აღნიშნული მეთოდის ნაკლებ ინფორმატიულობა. სხვა ხელისშემშლელი ფაქტორი არის ქოლედოქის დიდი ზომის კისტა, რომელიც ფარავს ანომალიის გამოვლენას.

ჩვენი მონაცემებით მრკპგ-ს მგრძობელობა და სპეციფიურობა ქოლედოქის კისტების დიაგნოსტიკაში 100%-ს შეადგენს. მაგნიტურ-რეზონანსული ქოლანგიოპანკრეატოგრაფია ეფექტურია ყველა ასაკის პაციენტებში. მისი მეშვეობით, დამატებით შესაძლებელია ისეთი გართულებების დიაგნოსტიკა, როგორც კენჭები, სტრიქტურა და ავთვისებიანი პროცესები. კედლის გასქელება,

არასწორი კიდეები ზრდის ეჭვს ქოლანგიოკარცინომის არსებობაზე. ქოლედოქის კისტის შემთხვევაში, მოზრდილ პაციენტებში, მრქპგ ენდოსკოპიური რეტროგრადული ქოლანგიოგრაფიის ექვივალენტურ ინფორმაციას გვაძლევს. ეს მეთოდი არაინვაზიურია, არ არის საკონტრასტო ნივთიერების შეყვანის შემდეგ მოსალოდნელი ისეთი გართულებები, როგორცაა პანკრეატიტი.

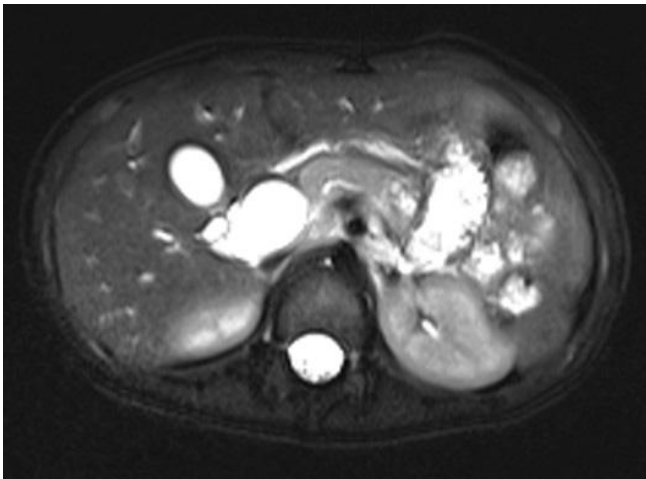


სურ. 9 აკადემიკოსი 15 წლის მდ. მრ-ქოლანგიოგრაფებზე ჰეპატიკოქოლედოქის პროექციაზე იხსება კისტის არსებობა. დვიდშიდა სანაღვლე სადინრები დილატირებულია.



ა)

ბ)

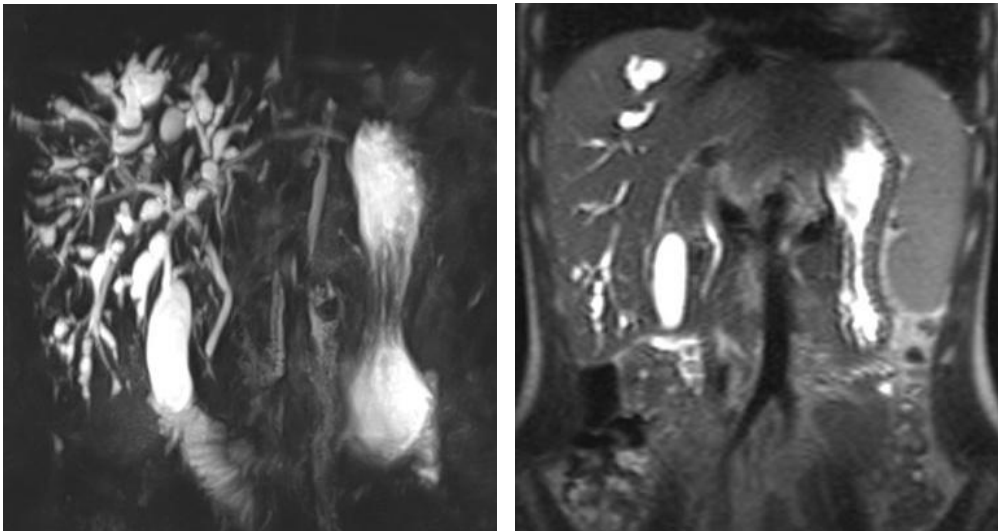
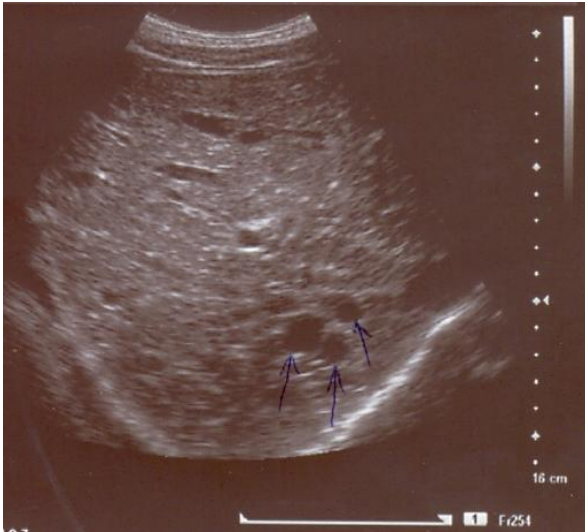


გ)

სურ. 10. მიღებულ ჭრილებზე ღვიძლშიდა სანაღველე გზები არ არის დილატირებული. უკონტრასტო მრ ქოლანგიოგრაფიით: ნაღველის სამი სადინარი კარში ქმნის ტრიფურკაციას, სამივე ტოტი დილატირებულია, ტრიფურკაციიდან მოყოლებული ჰეპატიკუსი და ქოლედოქი კისტოზურად დილატირებულია. ქოლედოქის კისტოზურად გაფართოება ისახება სუპრა და ნაწილობრივ ინტრაპანკრეატიკულ დონეზე. ამპულარულ მიდამოში ქოლედოქის დილატაცია არ ვლინდება. ვირსუნგის სადინარი არ არის დილატირებული.

ქოლედოქოცელე 1 (5,8%) შემთხვევაში გამოვლინდა, როგორც იზოლირებულად მხოლოდ ქოლედოქის ინტრადუოდენალური ნაწილის დილატაცია. მრ ტომოგრამებზე ქოლედოქოცელე ჩანს, როგორც სითხით სავსე უბანი 12-გოჯა ნაწლავში, რომელიც არ ივსება პერ ოს მიღებული საკონტრასტო ნივთიერებით, მაგრამ კონტრასტირდება პერორალური ქოლანგიოგრაფიისას. მას არ აქვს მალიგნიზაციის მაღალი რისკი და შესაბამისად მკურნალობა არ მოიცავს მის სრულ ქირურგიულ ამოღებას, არამედ მის დაცლას დრენირების გზით (Gail E Besner, MD et al; Pediatric Choledochal Cyst Surgery. Nov 2011). ენდოსკოპიური რეტროგრადული ქოლანგიოპანკრეატოგრაფიით კონტრასტის წნევით შეყვანის შემდეგ მცირე ქოლედოქოცელეც კი ვიზუალიზირდება, კისტის კედლის გაჭიმვის გამო.

ჩვენს მიერ შესწავლილ იქნა 8 პაციენტი კაროლის დაავადებით (სურ.11). პაციენტების ასაკი მერყეობდა 32-45 წლამდე. მათ შორის ქალი 4, კაცი-4. მხოლოდ ერთი წილის დაზიანება გამოვლინდა 2 (25%) შემთხვევაში, დანარჩენ 6 (75%) შემთხვევაში გამოვლინდა ორივე წილის დაზიანება. კაროლის დაავადება აუტოსომურ რეცესიული ანომალიაა და ხშირად დიაგნოსტირდება ბავშვებსა და მოზრდილებში. კლინიკურად პაციენტების უმრავლესობაში გამოვლინდა მაღალი სიცხით და სიყვითლით, მუცლის ეპიზოდური ტკივილით, ქოლანგიტის კლინიკით. ულტრაბგერით (n=8) და კომპიუტერული ტომოგრაფიით (n=4) სანადვლე სადინრების მიმდებარედ გამოვლინდა ღვიძლშიდა კისტების არსებობა, მაგრამ ამ მეთოდებით შეუძლებელია კავშირის დადგენა სადინარსა და კისტას შორის და შესაბამისად კაროლის დაავადებისა და ღვიძლის პოლიკისტოზის და მრავლობითი აბსცესების დიფერენცირება. აგრეთვე, კანგავლითი ღვიძლგავლითი ქოლანგიოგრაფიით (n=2) და ქოლანგიოგრაფიით ძნელია სანადვლე გზების სრულად შეფასება.



სურ. 11. ავადმყოფი 45წ. მამრ. ა. ულტრასონოგრაფიაზე იხსება კისტოზური უბნების არსებობა ღვიძლის პარენქიმაში. ბ. მრ-ქოლანგიოგრაფებზე ნათლად ჩანს კისტების კავშირი სანაღველე სადინრებთან.

მაგნიტურ-რეზონანსულ ქოლანგიოგრაფებზე კაროლის დაავადება T1 და T2 შეწონილ გამოსახულებებზე გამოვლინდა მრავლობითი, მრგვალი კისტოზური დილატაციების სახით, რომლის შიგთავსი ნაღვლის მსგავსი სიგნალის ინტენსიობისაა და აღინიშნებოდა კავშირი სანაღველე სადინრებთან. მრ ქოლანგიოგრაფებზე შესაძლებელია დაუზიანებელი პარენქიმის შეფასება. ბილიარული სტაზის გამო, პრე-კონტრასტულ T1 შეწონილ გამოსახულებებზე პარენქიმა გამოვლინდა მომატებული ინტენსიობის სიგნალით. არტერიულ ფაზაში

ვლინდება პერიპორტული კონტრასტული გაძლიერება, მოგვიანებით ფაზაში იცვლება იზოინტენსიურამდე, რაც მიუთითებდა ანთებითი პროცესის არსებობაზე. დაყოვნების ფაზაში დაბალი ინტენსიობის სიგნალის მქონე სადინრების კედლები უზრუნველყოფს უკეთეს ვიზუალიზაციას. კაროლის დაავადება 2 შემთხვევაში ასოცირებული იყო ქოლედოქის კისტასთან, 6 შემთხვევაში ქოლედოქი ნორმალური ზომის იყო.

კაროლის დაავადება 1 შემთხვევაში გართულებული იყო კენჭოვანი დაავადებით, 3 შემთხვევაში აღმავალი ქოლანგიტით, და 1 შემთხვევაში ღვიძლის აბსცესებით. 2 შემთხვევაში ასოცირებული იყო თირკმლების პოლიკისტოზთან.

დიფერენცირება პირველ რიგში უნდა ჩატარდეს ღვიძლის პოლიკისტოზთან. პირველად მასკლეროზებელ ქოლანგიტთან, სადინრების დილატაციასთან, რომელიც გამოწვეულია ობსტრუქციით, ქოლედოქის კისტასთან, პიოგენურ ქოლანგიტთან, ღვიძლის აბსცესებთან, და სადინრების პაპილომატოზთან. პირველადი მასკლეროზებელი ქოლანგიტის დროს იშვიათია ტომრისებური დილატაცია და უფრო იზოლირებულია და თითისტარის ფორმისაა. ბილიარული ობსტრუქციის დროს დილატაცია ცენტრალურადაა და კონუსისებურად ვიწროვდება პერიფერიისკენ არ აღინიშნება ლოკალური კისტოზური დილატაციის უბნები.

ყველა პაციენტს ჩაუტარდა ოპერაციული მკურნალობა, კერძოდ კისტის სრული ამოკვეთა. კაროლის დაავადების შემთხვევაში ჩატარდა კონსერვატიული მკურნალობა: პერკუტანული დრენირება და მედიკამენტოზური მკურნალობა. ქირურგიული ჩარევა ნაჩვენებია გართულებების შემთხვევაში. მალიგნიზაციის სისშირე მერყეობს 7-24%-ში, მაგნიტურ-რეზონანსული ქოლანგიოპანკრეატოგრაფია ასევე მაღალ ინფორმატიულია ავთვისებიანი პროცესის შეფასებასა და დიფერენცირებაში.

3.3 სანადვლე გზების ანთებითი დაავადებების მრტ სემიოტიკა და დიფერენციალური დიაგნოსტიკა

ჩვენს მიერ გამოკვლეულ იქნა 116 (19,8%) პაციენტი სანაღველე სადინრების ანთებითი დაავადებით (კაცი-49, ქალი-67), რომელთა ასაკი მერყეობდა 25 წლიდან 70 წლამდე. ქოლეცისტიტი დიაგნოსტირებულ იქნა 54 (46,5%) შემთხვევაში, ქოლანგიტი- 33 (28,4%) შემთხვევაში, ორივე ერთად- 29 (25%) შემთხვევაში. დაავადება კლინიკურად ვლინდებოდა ძლიერი ტკივილით და ლოკალიზდებოდა მარჯვენა ფერდქვეშა არესა და ეპიგასტრიუმში. დამახასიათებელი იყო უეცარი დასაწყისი, ტკივილის ხანგრძლივობა 15 წუთიდან რამოდენიმე საათამდე გრძელდებოდა. 89 (76,7%) შემთხვევაში ტკივილი ირადირებდა ბეჭში ან მხარში, თან სდევდა გულისრევა (n=62) და ღებინება (n=27). კანისა და სკლერების სიყვითლე გამოვლინდა 96 (82,8%) შემთხვევაში. სიყვითლე დაკავშირებული იყო არაპირდაპირ ჰიპერბილირუბინემიასთან. ქავილი გამოვლინდა 49 (42,2%) შემთხვევაში. აღსანიშნავია, რომ პირველად ქავილი აღინიშნა ხელისა და ფეხის გულეზე. გარდა ამისა, პაციენტები უჩიოდნენ ადვილად დაღლას, წონაში დაკლებას, დისპეფსიურ მოვლენებს. მუცელი პალპაციით იყო დაჭიმული. ქოლანგიტის მქონე პაციენტების ძირითად ჩივილს წარმოადგენდა ცხელება, სიყვითლე და ტკივილი მარჯვენა ფერდქვეშა არეში, რაც შარკოს ტრიადას შეესაბამება. აღნიშნული ტრიადა აღმავალი ქოლანგიტის 59 (95,2%) შემთხვევაში გამოვლინდა.

ლაბორატორიული

კვლევის მონაცემებით აღინიშნებოდა ლეიკოციტოზი, ჰიპერბილირუბინემია და ტუტე ფოსფატაზას მომატებული დონე. გარდა ამისა, სისხლში მომატებული იყო ტრანსამინაზების და ამილაზას დონე. ყველაზე ხშირი გამომწვევი იყო *Escherichia coli*, *Klebsiella* და, ენტეროკოკები, ანაერობული მოკროორგანიზმებიდან *Bacteroides fragilis*.

მწვავე და ქრონიკული ქოლანგიტების ადექვატური თერაპიისთვის საჭიროა არა მარტო დიაგნოზის სწორი დასმა, არამედ დაბრკოლების მიზეზის, ხასიათისა და ლოკალიზაციის დაზუსტება. შესაბამისად, მეორე მთავარი ფაქტორი ანთებითი პროცესის მკურნალობაში არის შეგუბების მოხსნა. ოპერაციული ჩარევა ნაჩვენებია მექანიკური დაბრკოლების დროს. პაციენტებს ჩაუტარდათ ანტიბიოტიკოთერაპია 7-10 დღის განმავლობაში, და შემდეგ საჭიროებისამებრ, სადინრების დეკომპრესია ენდოსკოპიური რეტროგრადული ქოლანგიოგრაფიის (n=37) და კანგავლითი ღვიძლგავლითი ქოლანგიოგრაფიის (n=11) მეშვეობით. ამ მეთოდების უშედეგობის შემთხვევაში ტარდებოდა ოპერაციული მკურნალობა, რაც

გულისხმობდა კენჭის ექსტრაქციას 6 შემთხვევაში, 7 შემთხვევაში ქოლედოქოუნოსტომიას რუ-ს წესით გათიშულ მარყუჟზე, წილის რეზექცია ჩატარდა 3 შემთხვევაში. ქოლედისტიტის ყველა 83 (100%) შემთხვევაში ჩატარდა ქოლედისტექტომია- მინილაპარატომიული 37(44,6%) და ლაპარასკოპიული 46 (55,4%) წესით.

ულტრაბგერითი კვლევა ჩატარდა ყველა პაციენტთან. გამოვლინდა ღვიძლგარეთა და პროქსიმალური ღვიძლშიდა სადინრების დილატაცია. სადინარშიდა კენჭი გამოვლინდა 4 შემთხვევაში. ღვიძლშიდა კონკრემენტები ჰიპერექოგენურია ღვიძლის პარენქიმასთან შედარებით. სონოგრამაზე ისახება სადინრების გაქრობის ნიშანი, რაც ტიპურია პიოგენური ქოლანგიტისთვის. დისტალური ღვიძლშიდა და პარენქიმული დაზიანების შეფასება რთულია ულტრაბგერითი კვლევით. გამწვავებული პიოგენური ქოლანგიტის შემთხვევაში ისახება პნევმობილია, რაც ხელს უშლის სადინრების ვიზუალიზაციას. აგრეთვე, რადგან პიოგენური ქოლანგიტის დროს კენჭები არის პიგმენტური და იზოექოგენურია, შეიძლება არ გამოვლინდეს სონოგრამებზე.

21 პაციენტს სანადვლე გზების ანთებითი დაზიანებით ჩაუტარდა კომპიუტერული ტომოგრაფია. კტ კვლევით გამოვლინდა ღვიძლშიდა და ღვიძლგარეთა სადინრების დილატაცია. სადინრის კედლის არათანაბარი დიფუზური გასქელებით, პნევმობილია 11 (52,4%), ეჭვი იქნა მიტანილი ღვიძლშიდა სადინრების კონკრემენტებზე 16 (76,2%), კენჭი ნადვლის საერთო სადინარში გამოვლინდა 7 (33,3%) შემთხვევაში, დაზიანებული სეგმენტის ატროფია 8 (38,1%), სპლენომეგალია 3 (14,3%) და ღვიძლშიდა აბსცესები 6 (28,5%). თუმცა მათი არ არსებობა არ გამორიცხავს ინფექციის არსებობას.

კენჭები ღვიძლშიდა და ღვიძლგარეთა სადინრებში გამოვლინდა 49 (79,0%) შემთხვევაში. მაგნიტურ-რეზონანსულ ქოლანგიოგრამებზე დაბალი ინტენსიობის სიგნალის მქონე კონკრემენტი ნათლად ისახებოდა ჰიპერინტენსიური ნადვლის ფონზე. თუმცა მცირე ზომის კონკრემენტი უნდა დიფერენცირდეს სადინრის კონტურისგან. იმ შემთხვევაში, როდესაც ღვიძლშიდა სადინრის კონკრემენტი იწვევდა სადინრის სრულ ობსტრუქციას მრ-ქოლანგიოპანკრეატოგრამებზე, სეგმენტური და სუბსეგმენტური სადინრები არ ისახებოდა, და ვლინდებოდა ე.წ. „სადინრის გაქრობის ნიშანი“. 4 (6,5%) შემთხვევაში ავთვისებიანი სიმსივნის

ფონზე განვითარდა ქოლანგიტი. პარაპაპილარული დიფერტიკულის მქონე 9 (14,5%) შემთხვევაში ქოლანგიტი გამოვლინდა ნალველკენჭოვანი დაავადების ფონზე.

მრ ქოლანგიოგრამებზე ისახებოდა სადინრების ზომიერი ან მკვეთრი დილატაცია, ანთებითი პროცესისათვის დამახასიათებელი ცვლილებებით, რომელიც ვლინდება დიფუზური ან სეგმენტური ტიპით. არ არსებობს კორელაცია სანაღვლე გზების დილატაციის ხარისხსა და ქოლანგიტის სიმწვავეს შორის. სადინრების დილატაცია მწვავე ანთების ან ნაწილობრივი ობსტრუქციის დროს შეიძლება არ გამოვლინდეს. გამოვლინდა, ასევე სადინრების კედლის ზომიერი გასქელება, რომელიც ჰიპერინტენსიური სიგნალით ისახებოდა. ეს ცვლილებები ყველაზე კარგად ვიზუალიზირდება კონტრასტული გაძლიერებიდან 2 წუთის შემდეგ T1 შეწონილ გამოსახულებებზე ცხიმის დათრგუნვით რეჟიმში.

T2 შეწონილ გამოსახულებებზე პერიპორტულ მიდამოში ხაზოვანი მომატებული ინტენსიობის სიგნალი და სოლისებური ჰიპერინტენსიური უბნები ღვიძლის პარენქიმაში მიუთითებს ანთებით პროცესზე. აღნიშნული სოლისებური უბნები ღვიძლის პარენქიმაში ჰიპოინტენსიური სიგნალისაა პრეკონტრასტულ T1 შეწონილ გამოსახულებებზე, მაგრამ შეიძლება იყოს ასევე ჰიპერინტენსიური. ღვიძლის პარენქიმის უბნები მაღალი ინტენსიობის სიგნალით, როგორც T2 ასევე T1 რეჟიმებში, შეესაბამება შეგუბებულ ნალველს.

ღვიძლის პარენქიმის მომატებული კონტრასტულობა შუალედურ პოსტკონტრასტულ ფაზაში შეესაბამება ლოკალურ ანთებას და ჰიპერემიას, და დამახასიათებელია მეტად ინფექციური ქოლანგიტებისთვის, განსხვავებით პირველადი მასკლეროზებელი ქოლანგიტისგან. ღვიძლის აბსცესების შეფასება, ასევე უმჯობესია T2-შეწონილ და T1-შეწონილ დინამიურ პოსტკონტრასტულ თანამიმდევრობებზე. პორტალური ვენის თრომბოზი გამოვლინდა ქოლანგიტის მქონე 6 პაციენტში. მოგვიანებით პოსტკონტრასტულ გამოსახულებებზე პორტალური ვენა სრულად ან ნაწილობრივ არ დაკონტრასტირდა.

მორეციდივე პიოგენური ქოლანგიტის ტიპური მრ ნიშნებია: 1. პერიფერიული სანაღვლე სადინრების მულტიფოკალური სტენოზები თანმდევი სტრიქტურით და დილატაციით. 2. ღვიძლგარეთა სადინრების დილატაცია, რომელიც არ არის დაკავშირებული კენჭებსა და სტრიქტურასთან და 3. ღვიძლშიდა სადინრების

კენჭები. 41 შემთხვევაში გამოვლინდა ღვიძლშიდა და ღვიძლგარეთა სადინრების უსწორმასწორო სეგმენტური დილატაცია: ვარიკოზულად გაგანიერებული და თითისტარას ფორმით. 29 შემთხვევაში გამოვლინდა ღვიძლგარეთა სადინრების მკვეთრი დილატაცია, ღვიძლშიდა სადინრების გაფართოვების გარეშე. ღვიძლშიდა სადინრების დილატაცია მოიცავს მხოლოდ მსხვილ ცენტრალურ სადინრებს, რომელიც თანდათან ვიწროვდება და ბოლო წაკვეთილია.

ცვლილებები ღვიძლის პარენქიმის მხრივ მოიცავდა პერიპორტალური სივრცის გასქელებას, რაც სადინრის მიმდებარედ ანთებითი და ფიბროზული ცვლილებების გამოხატულებაა. ტიპური ნიშანია პარენქიმის ატროფია, თავმოყრილი დილატირებული სადინრების არსებობით ან არარსებობით. ეს პროცესი გამოვლინდა იმ სეგმენტებში, რომლის სადინარშიც იყო კონკრემენტი, კერძოდ მარცხენა წილის ლატერალურ სეგმენტში და მარჯვენა წილის უკანა სეგმენტში. 6 შემთხვევაში გამოვლინდა პორტული ვენის ოკლუზია და ღვიძლის ატროფია. ქოლანგიტის მორეციდივე მიმდინარეობისას შეიძლება ჩამოყალიბდეს ციროზი და დიფუზურად შეჭმუნული ღვიძლი.

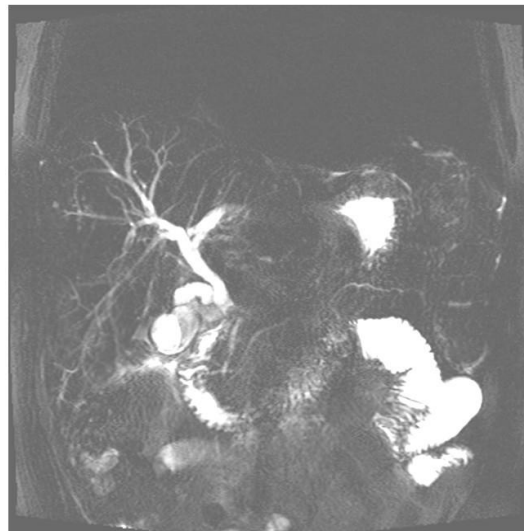
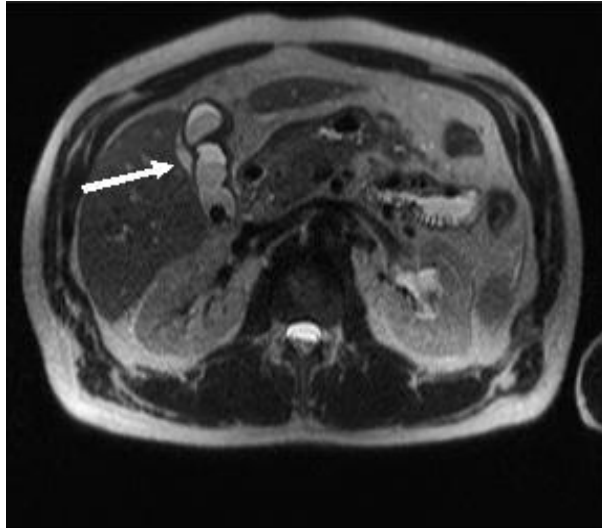
მორეციდივე პიოგენური ქოლანგიტის გართულებაა პანკრეატიტი, რომელიც გამოვლინდა 36 (58,1%) შემთხვევაში. ეს ხსნიდა პანკრეასის სადინრის დილატაციას მრ ქოლანგიოგრამებზე. ღვიძლის აბსცესები გამოვლინდა 12 (19,4%) შემთხვევაში. ჩვენი მონაცემებით მაგნიტურ-რეზონანსული ქოლანგიოპანკრეატოგრაფია ბევრად ინფორმატიულია ქოლანგიტის გართულებების გამოვლენაში, ენდოსკოპიურ რეტროგრადულ ქოლანგიოგრაფიასთან შედარებით.

წარმოგიდგენთ კლინიკურ შემთხვევას;

პაციენტი 50წ. მამრ. მოგვმართა ჩივილებით: ყრუ ხასიათის ტკივილი ეპიგასტრიუმის არეში, სიყვითლე, რომელიც განუვითარდა ტკივილის შემდეგ ერთი კვირის განმავლობაში.

ობიექტურად: ტემპერატურა 38.2°C P-80', TA 120/80. ღვიძლის ფუნქციური სინჯები: საერთო ბილირუბინი 245,0 (N2,0-20,5 მკმოლ/ლ). Hb-125 გ/ლ, ლეიკოციტოზი ფორმულის მარცხნივ გადახრით. ელსი 92 მმ/სთ.

ჩატარებული მრტ კვლევით: ნაღვლის ბუშტის ზომა 2,5X3,0 სმ, კედლები გასქელებულია, შიგთავსი არაჰომოგენურია ბილიარული ნალექის და მრავლობითი 0,9-0,5სმ ზომის კონკრემენტის არსებობის გამო. ცისტოკუსი დაგრძელებულია, დილატირებული და დაკლაკნილია. იგი უერთდება ქოლედოქის სუპრაპანკრეატიკულ ნაწილს და აქვე ისახება 0,6-0,5 სმ ზომის კონკრემენტი. ღვიძლშიდა სადინრები დილატირებულია, მის გარშემო ჰიპერინტენსიურია, რაც ქოლანგიტის არსებობის მიმანიშნებელია. პარავეზიკულურად ისახება გამონაჟონის არსებობა სურ. 12.



სურ. 12

წინასწარი დიაგნოზი: მწვავე კალკულოზური ქოლეცისტიტი, პარავეზიკულური აბსცესი, ქოლედოქოლითიაზი, მექანიკური სიყვითლე, ქოლანგიტი.

კლინიკური დიაგნოზი: მწვავე განგრენოზული ქოლეცისტიტი. პერფორაციული კალკულოზური ქოლეცისტიტი. პარავეზიკულური აბსცესი, ქოლედოქოლითიაზი, ჩირქოვანი ქოლანგიტი, ნაღვლოვანი პერიტონიტი.

ქოლედოქიდან კენჭის ამოღების მიზნით გაუკეთდა **ენდოსკოპიური პაპილოტომია**, მაგრამ კონკრემენტის ამოღება ვერ მოხერხდა, იტარებდა კონსერვატიულ მკურნალობას სიყვითლის გამო. მდგომარეობა არ გაუმჯობესდა და გადაწყდა ოპერაცია.

ჩატარდა ოპერაცია- ლაპარატომია, ქოლეცისტექტომია, ქოლედოქოლითოტომია, ქოლედოქის დრენირება ხოლსტედის წესით, მუცლის ღრუს სანაცია და დრენირება. დადასტურდა დიაგნოზი.

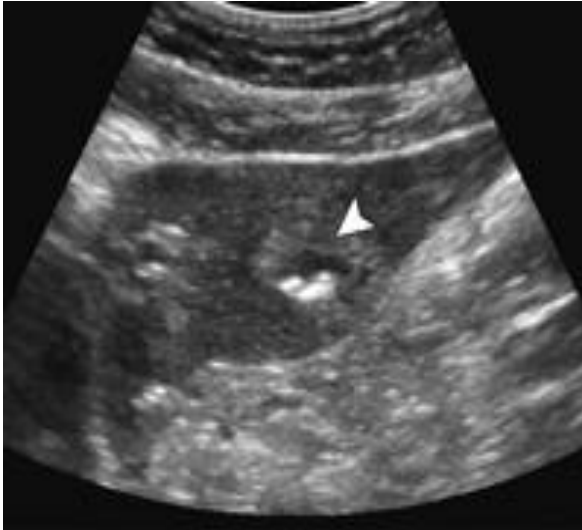ნაღვლის ბუშტის კენჭები ხშირად ასიმპტომურად მიმდინარეობს. ზოგ შემთხვევაში პაციენტს აქვს კოლიკა, რომელსაც თან სდევს გულისრევა და ღებინება, გარდამავალი ან ხშირად მწვავე ტკივილი ეპიგასტრიუმში და მარჯვენა ფერდქვეშა არეში, ხანდახან ბეჭებს შორის ცისტოკუსის კენჭით დახშობის გამო. როდესაც ცისტოკუსი იხშობა კონკრემენტით იწყება ნაღვლის ბუშტის ანთება და ვითარდება ქოლეცისტიტი. პალპაციით პაციენტებს აღენიშნებოდა ტკივილი მარჯვენა ფერდქვეშა არეში (Murphy—ის ნიშანი)

რისკ ფაქტორებს წარმოადგენდა დიაბეტი, წონაში სწრაფი დაკლება, გაცხიმოვნება, ციროზი.

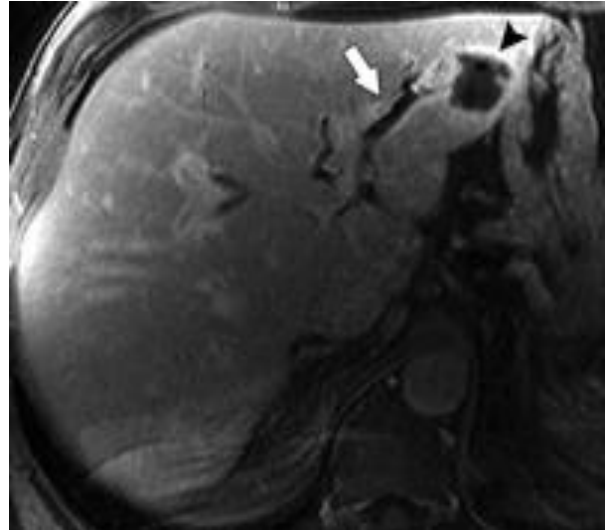
არჩევს მეთოდი პირველ რიგში არის მუცლის ღრუს ულტრაბგერითი კვლევა (n=83). სადაც ქოლეცისტიტის შემთხვევაში გამოვლინდა ბუშტში არსებული კონკრემენტი, კედლების გასქელება და გამონაჟონი მის გარშემო. ულტრაბგერითი კვლევის უარყოფითი შედეგების დროს ენდოსკოპიური ულტრაბგერა (n=4) დაგვეხმარა დიაგნოსტიკაში. ქოლეცისტიტის დიაგნოზის დადასტურებისთვის ინფორმატიულია იზოტოპური კვლევა (n=3) (HIDA). რადიონუკლიდური პრეპარატი კონცენტრირდებოდა ღვიძლში, შემდეგ გამოიყოფოდა სანაღვლე გზებით, ცისტოკუსი არ ივსებოდა რადგან იგი ობტურირებული იყო.

ქრონიკული კალკულოზური ქოლეცისტიტის მრ ქოლანგიოგრამებზე ბუშტში ვიზუალიზდებოდა კენჭების არსებობა. ჰიპერინტენსიური ნაღვლის ფონზე კენჭები ვიზუალიზდებოდა დაქვეითებული სიგნალის მქონე უბნების სახით. კენჭების ზომა ვარირებდა 0,2-1,8 სმ-ის ფარგლებში. კონკრემენტები ისახებოდა ბუშტის უკანა კედელზე მის ყელთან ახლოს, რაც პაციენტის ზურგზე წოლით აიხსნება.

ქოლეცისტიტის გართულებაა აბსცესების ჩამოყალიბება ღვიძლში და პნევმობილია სურ.13.



ა.



ბ.

სურ. 13. ა) მოცემულია 34 წლის მამაკაცის სონოგრამა, რომელზეც ისახება ოვალური ფორმის აბსცესი ანექოგენური უბნის სახით მასში ჰიპერექოგენური უბნებით, რომელიც ჰაერის ბუშტუკებს შეესაბამება. ბ) პოსტკონტრასტული აქსიალური T1 მრ გამოსახულება ცხიმის დათრგუნვით, რომელზეც ვლინდება აბსცესი, პნევმობილია, და დაკონტრასტირებული გასქელებული სანაღვლე სადინრების კედლები.

3.4 სანაღვლე გზების კენჭოვანი დაავადების მრტ სემიოტიკა და დიფერენციალური დიაგნოსტიკა

ჩვენს მიერ გამოკვლეულ იქნა 247 პაციენტი ქოლეცისტოქოლედოქოლითიაზით. აქედან, 179 (72,4%) იყო არანაოპერაციული პაციენტი, ხოლო 68 (27,5%) ოპერაციის შემდგომ განვითარებული მექანიკური სიყვიითლი. 247 ავადმყოფიდან ქალი იყო 152, მამაკაცი 95, ასაკი მერყეობდა 16-დან 84 წლამდე.

87 (35,2%) შემთხვევაში დაავადება მიმდინარეობდა ასიმპტომურად, სხვა შემთხვევებში ძირითადი ჩივილი იყო ტკივილი მარჯვენა ფერდქვეშა არეში, რომელსაც თან სდევდა გულისრევა და ღებინება. ტკივილს ჰქონდა მწვავე

ხასიათი და გრძელდებოდა რამოდენიმე საათის განმავლობაში (ბილიარული კოლიკა), ან რთულდებოდა ქოლეცისტიტით, მუდმივი ხასიათის ტკივილით და ცხელებით. პალპაციით ვლინდებოდა ტკივილი მუცლის მარჯვენა ზედა კვადრანტში (მერფის ნიშანი). შეტევითი ხასიათის ტკივილს თან სდევდა გარდამავალი სიყვითლე კანის საფარსა და სკლერებზე 163 (65,9%) ავადმყოფი, მდგრადი სიყვითლე მატების ტენდენციით აღენიშნებოდა 71 პაციენტს, სიყვითლე არ გამოვლინდა 13 შემთხვევაში, ტემპერატურის მომატება 38-39 გრადუსამდე და შემცივნება აღენიშნა 54(21,9%) ავადმყოფს, შარდის გამუქება 165 (66,8%)-ს, აქოლიური განავალი 49(19,8%)-ს.

ლაბორატორიული მონაცემებით სხვადასხვა შემთხვევაში საერთო ბილირუბინის მაჩვენებელი მერყეობდა 67-დან 634 მკმოლ/მ-მდე, პირდაპირი ბილირუბინი 6-დან 165 მკმოლ/მ-მდე, არაპირდაპირი ბილირუბინი 15-დან 529 მკმოლ/მ-მდე, ასპარტატამინოტრანსფერაზა 5-დან 235ერთ/ლ, ალანინამინოტრანსფერაზა 35-დან 468 ერთ/ლ, ჰემოსტაზიოგრამით აღინიშნებოდა ჰიპერფიბრინოგენემია, კერძოდ ფიბრინოგენის წარმოქმნის მე-3 ფაზაში ფიბრინოგენის მაჩვენებელი მერყეობდა 8-დან 13,2-მდე.

ნაღველკენჭოვანი დაავადება გამოვლინდა 247 შემთხვევაში, 55 (22,3%) შემთხვევაში კონკრემენტი გამოვლინდა მხოლოდ სანაღველე გზებში, 82 (33,2%)-ში იზოლირებულად ნაღვლის ბუშტში, 110 (44,5%) შემთხვევაში სადინარსა და ბუშტში ერთად. ნაღველკენჭოვანი დაავადების ფონზე ნაღვლის სადინრების სტრიქტურას ადგილი ჰქონდა 27 (10,9%) შემთხვევაში.

კენჭების ლოკალიზაცია ვარიაბელური იყო. კონკრემენტი ღვიძლის მარჯვენა სადინარში გამოვლინდა 2 (0,8%) პაციენტთან, მარცხენაში 1-თან (0,4%) შემთხვევაში, ღვიძლის საერთო სადინარში 17 (6,9%), ხოლო ნაღვლის საერთო სადინარში 69 (27,9%) შემთხვევაში. ბუშტის სადინარში კონკრემენტი გამოვლინდა 21 (8,5%) შემთხვევაში, მათ შორის ცისტეკუსის და ჰეპატიკუსის შეერთების ადგილას 12 (4,9%).

გამოვლენილი კენჭების ზომები ნაღვლის საერთო სადინარში და ღვიძლის წილოვან ტოტებში მერყეობდა 2-დან 12მმ-მდე. 98 (39,7%) პაციენტს აღენიშნა ერთეული კენჭების არსებობა, ხოლო 146 (59,1%) – მრავლობითი. 24 პაციენტთან ნაღვლის საერთო სადინარის სანათური ამოვსებული იყო კენჭებით და ბლანტი

ნაღველით (სლაჯით). ნაღვლის საერთო სადინრის გაფართოება (რომელთაგან მაქსიმალური დიამეტრი 25მმ-მდე აღწევდა) აღენიშნა ყველა პაციენტს, გარდა მცირე ზომის (2მმ) კონკრემენტების მქონე პაციენტებისა.

სუთ შემთხვევაში მაგნიტურ-რეზონანსული ქოლანგიოგრაფიით რთული იყო აეროქოლიისა და ქოლელითიაზის დიფერენცირება.

27 (10,9%) შემთხვევაში ქოლელითიაზთან ერთად გამოვლინდა სანაღველე გზების სხვადასხვა დონის სტრიქტურა. ფატერის დვრილის არხის სტრიქტურა 4 შემთხვევაში მრტომოგრამებზე წარმოდგენილი იყო შევიწროებით, სწორი, მკაფიო კედლებით და წვრილი ზონრის სახით იხსნებოდა ნაწლავის სანათურში. 3 შემთხვევაში სტრიქტურის სიგრძე მერყეობდა 0,2-დან 10მმ-მდე. 1 პაციენტთან შევიწროება ვრცელდებოდა პროქსიმალურად ნაღვლის საერთო სადინრის ინტრაპანკრეატიკულ ნაწილზე. 2 შემთხვევაში სტრიქტურა აღინიშნა ნაღვლის საერთო სადინრის პროქსიმალურ ნაწილში და 3 შემთხვევაში კი- კონფლუენსის დონემდე. სტრიქტურებს ამ შემთხვევაში ჰქონდა ცირკულარული ფორმა სიგრძით 2-3მმ. სადინრის სანათური მხოლოდ ერთ შემთხვევაში არ აღემატებოდა 0,5მმ-ს, იწვევდა რა ღვიძლშიდა სადინრების დილატაციას და მექანიკური სიყვითლის კლინიკურ სურათს.

ყველა 247 პაციენტს პირველ ეტაპზე ჩაუტარდა ულტრაბგერითი კვლევა. კალკულოზური ქოლეცისტიტის დიაგნოზი დაისვა ყველა შემთხვევაში. მრავლობითი კონკრემენტი ნაღვლის ბუშტში აღინიშნა 39 (15,8%) შემთხვევაში, ერთეული 43 (17,4%) შემთხვევაში. მათი ზომები მერყეობდა 0,5-დან 35მმ-მდე. სანაღველე სადინრების დილატაცია 10-20 მმ-მდე აღინიშნა 56 (22,7%) შემთხვევაში. 96 (38,9%) შემთხვევაში ქოლედოქისა და ჰეპატიკუსის დიამეტრი არ აღემატებოდა 6-8მმ-ს. სანაღველე სადინრებში კონკრემენტები დაფიქსირდა 95 (38,5%) შემთხვევაში. 1 შემთხვევაში როგორც ღვიძლშიდა, ასევე ღვიძლგარეთა სადინრებში. 15 (6,1%) შემთხვევაში ეჭვი იქნა მიტანილი კონკრემენტის არსებობაზე. კონკრემენტი ვერ იქნა დაფიქსირებული 28 (11,3%) შემთხვევაში. ზომები მერყეობდა 5-დან 15მმ-მდე. 5მმ-ის და ნაკლები ზომის კონკრემენტები პრაქტიკულად არ იძლეოდა აკუსტიკურ ჩრდილს. ჩვენი მონაცემებით კონკრემენტების ზომები და მცდარი დიაგნოზი პირდაპირ დამოკიდებულებაშია ერთმანეთთან. კონკრემენტის სრულყოფილი ვიზუალიზაცია დამოკიდებულია მათ სტრუქტურაზეც. ექოსიგნალების

ამპლიტუდისა და აკუსტიკური ჩრდილის მიხედვით შესაძლებელი იყო კონკრემენტის სტრუქტურაზე საუბარი. ქოლესტერინული რბილი კენჭები აკუსტიკურ ჩრდილს საერთოდ არ იძლეოდნენ, მყარი კონკრემენტები პიგმენტური ან კალციუმის კარბონატის ჩანართებით იძლეოდნენ მკვეთრ აკუსტიკურ ჩრდილს, ხოლო შერეული ტიპის კონკრემენტები- სუსტი ან საშუალო ინტენსივობის ჩრდილს.

კომპლექსური კვლევის შედეგად ქოლესტერინული შემდგომი ქოლანგიოლითიაზი დადგინდა 68 ავადმყოფთან. ულტრაბგერითი კვლევით ქოლანგიოლითიაზის დიაგნოზი დაისვა 57 (83,8%) შემთხვევაში. ამ შემთხვევებში ფიქსირდებოდა კონკრემენტების არსებობა სანაღვე სადინრებში, მაგრამ ხშირ შემთხვევაში შეუძლებელი იყო მათი ზუსტი რაოდენობისა და ზომების განსაზღვრა, რასაც ხელს უშლიდა არაჰომოგენური შიგთავსი სადინრების სანათურში (საგოზავის მაგვარი მასები და მიკროლითები), სადინრების უმნიშვნელო დილატაცია მხოლოდ 8-9 მმ-მდე და მათი დეფორმაცია, აგრეთვე გაძნელებული იყო კონკრემენტების ზუსტი მდებარეობის განსაზღვრა (ლოკალიზებულია ნაღვლის საერთო სადინარში, ღვიძლის საერთო სადინარში თუ ნაღვლის ბუშტის სადინრის ტაკში), რამეთუ ულტრაბგერითი კვლევით ნაღვლის ბუშტის სადინრის და ღვიძლის საერთო სადინრის შეერთების ადგილის დაფიქსირება შემთხვევათა უმეტეს ნაწილში შეუძლებელი იყო, ასევე გაძნელებული იყო კონკრემენტების გამოვლენა ნაღვლის საერთო სადინრის ამპულარულ ნაწილში.

ულტრაბგერითი კვლევით 4 შემთხვევაში დაფიქსირდა ცრუ დადებითი შედეგი: ამ შემთხვევაში გამოვლინდა ნაღვლის საერთო სადინრის დილატაცია 14 მმ-მდე, ნაღვლის საერთო სადინრის ამპულარულ ნაწილში ვიზუალიზირდებოდა ჰიპერექოგენური (რბილი კონკრემენტის სიმკვრივის) ჩანართი, სუსტად გამოხატული აკუსტიკური ჩრდილით, რომლის ზომები შეადგენდა 12-14 მმ-ს. ამ შემთხვევებში ფიბროგასტროდუოდენოსკოპიით გამოვლინდა სუპრაპაპილური დივერტიკული ამოვსებული ნაღვლოვანი ნალექით, რომლის სიმკვრივე პრაქტიკულად უტოლდებოდა სანაღვე სადინრების რბილი კონკრემენტების სიმკვრივეს, რამაც გამოიწვია ულტრაბგერითი კვლევით ცრუ დადებითი შედეგი.

კომპიუტერული ტომოგრაფია ჩაუტარდა 15 ავადმყოფს. კომპიუტერული ტომოგრაფიით ნაღველკენჭოვანი დაავადების პირდაპირი ნიშნებია: ნაღველის საერთო სადინრის დილატაცია, სანათურის ცენტრალურ ნაწილში მაღალი სიმკვრივის ჩანართის ვიზუალიზაცია, ირგვლივ ნაღველის სიმკვრივის არშიით. ქოლეცისტექტომიის შემდგომი ქოლანგიოლითიაზის დიაგნოზი დაისვა 8 (53,3%) შემთხვევაში. 2 შემთხვევაში რეტროდუოდენალურ და სუპრადუოდენალურ ნაწილში გამოვლინდა არაჰომოგენური, არასწორი კონტურების მქონე ქსოვილოვანი სიმკვრივის წარმონაქმნი, სანაღველე სადინრების სუპრასტენოზური დილატაციით, ხოლო წარმონაქმნის დისტალურად ნაღველის საერთო სადინრის ვიზუალიზაცია არ ხდებოდა, რის საფუძველზეც დაისვა ნაღველის საერთო სადინრის სიმსივნური წარმონაქმნის დიაგნოზი. 2 ავადმყოფთან, რომელთაც წარმოებული ჰქონდათ ქოლეცისტექტომია ლაპაროსკოპიული მიდგომით, მექანიკური ბლოკის მიდამოში ნაღველის საერთო სადინართან ახლოს გამოვლინდა მეტალის სიმკვრივის წარმონაქმნების არსებობა, რაც წარმოადგენდა მეტალის კლიფსებს, ხოლო დისტალურად სადინრის დილატაცია არ გამოვლინდა, ეჭვი იქნა მიტანილი ნაღველის საერთო სადინრის იატროგენულ დაზიანებაზე.

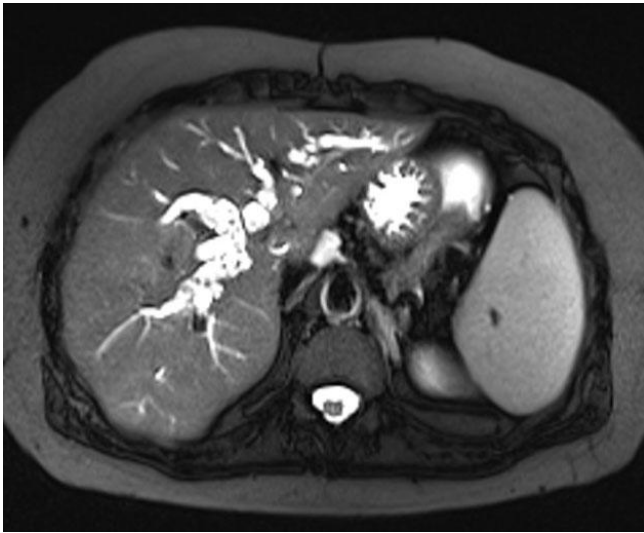
კვლევის სხივური და ვიდეოენდოსკოპიური მეთოდების კომპლექსური გამოყენების შედეგად 15 შემთხვევიდან ქოლანგიოლითიაზი გამოვლინდა 8 ავადმყოფთან, 2 შემთხვევაში დაისვა ნაღველის საერთო სადინრის სიმსივნის დიაგნოზი, ხოლო 2 შემთხვევაში გამოვლინდა ნაღველის საერთო სადინრის იატროგენული დაზიანება (1 – არასრული კლიპირება, ხოლო 1 – სრული ლიგირება).

კომპიუტერული ტომოგრაფიის საშუალებით გაცილებით მეაფიოდ ჩანს სანაღველე სადინრების დილატაცია, კონკრემენტების რაოდენობა და ზომები, ზოგიერთ შემთხვევაში კი შესაძლებელია კონკრემენტების სტრუქტურის შეფასება. კარგად ისახება ნაღველის საერთო სადინრის დილატაცია, მასში კონკრემენტების არსებობა, მაგრამ წარმონაქმნების იხეხივ პრობლემები როგორც ულტრაბგერითი გამოკვლევისას, კერძოდ: თუ არ არის სადინრის დილატაცია მასში კონკრემენტების დაფიქსირება გაძნელებულია, ხშირად შეუძლებელია თანმიმდევრობით განლაგებული და ერთმანეთზე მიჯრილი კონკრემენტების რაოდენობისა და ზომების განსაზღვრა. გართულებულია კონკრემენტების დაფიქსირება ნაღველის საერთო სადინრის ინტრაპანკრეატიკულ და ამპულარულ

ნაწილში. თავის მხრივ პარაპანკრეატიკული ცხიმოვანი ქსოვილის გასქელება და პანკრეასის თავის ზომების მომატება იწვევს ნაღვლის საერთო სადინრის ინტრაპანკრეატიკული ნაწილის შევიწროვებას, რაც კიდევ უფრო ართულებს კონკრემენტების ვიზუალიზაციას. ნაღვლის გამავლობის დარღვევის გამო სადინრებში არაჰომოგენური შიგთავსის არსებობა ართულებს არამარტო ნაღვლის საერთო სადინრის დისტალური, არამედ რეტროდუოდენალური მიდამოს შესწავლასაც. კომპიუტერული ტომოგრაფიით აგრეთვე გაძნელებულია კონკრემენტების ზუსტი მდებარეობის განსაზღვრა (ლოკალიზებულია ნაღვლის საერთო სადინარში, ღვიძლის საერთო სადინარში თუ ნაღვლის ბუშტის სადინრის ტაკვში), რამეთუ კვლევის ამ მეთოდით ნაღვლის ბუშტის სადინრის და ღვიძლის საერთო სადინრის შეერთების ადგილის დაფიქსირება უმეტესწილად შეუძლებელია.

მაგნიტურ-რეზონანსული ქოლანგიოპანკრეატოგრაფია მაღალინფორმატიული კვლევის მეთოდია სანაღვლე სადინრების კონკრემენტების დიაგნოსტიკაში, რადგან ისინი მაღალი ინტენსიობის სიგნალის მქონე ნაღვლის ფონზე კარგად ისახებიან დაბალი ინტენსიობის სიგნალით. კენჭებს, როგორც წესი, აქვს მრგვალი ან ოვალური ფორმა, სითხეს მის პროქსიმალურად აქვს მენისკის ფორმა. მრ ტომოგრამებზე კონკრემენტი ისახება ჰიპონტენსიური სიგნალით, როგორც T1 ასევე, T2 შეწონილ გამოსახულებებზე. ხშირად მცირე ზომის კონკრემენტები რეკონსტრუქციულ გამოსახულებებზე არ ვლინდება, ამიტომ აუცილებელია პირველადი გამოსახულებების შეფასებაც. ამპულარულ ნაწილში ჩატკედილი კონკრემენტი, რომელიც არ არის გარშემორტყმული ნაღველით, შესაძლოა მცდარად აღქმულ იქნას, როგორც სტრიქტურა ან საერთოდ გაძნელებული იყოს მისი ვიზუალიზაცია. დიფერენციალური დიაგნოსტიკა უნდა გატარდეს: სადინრების კენჭებთან, სიმსივნებთან, სისხლის კოლტის, კონცენტრირებული ნაღველის, მეტალური სტენტების, ქირურგიული კლიფსებისა და აერობილის არსებობასთან. უკანასკნელი უნდა განვასხვავოთ კენჭებისგან სითხის დონის არსებობით ტრანსვერსალურ და საგიტალურ ჭრილებზე და ავსების დეფექტის არსებობით სადინრებისგან იზოლირებულ ნაწილში სურ.14. სიმსივნისგან დიფერენცირება უმრავლეს შემთხვევაში შესაძლებელია, რადგან კონკრემენტს აქვს წახნაგებიანი კიდეები და გარსშემორტყმულია მაღალი ინტენსიობის სიგნალის მქონე ნაღველით. რაც შეეხება სისხლის კოლტებს და ცხიმოვან საცობებს, მათი დიფერენცირება

გაძნელებულია. 1 შემთხვევაში მივიღეთ ცრუ დადებითი შედეგი, ენდოსკოპიური რეტროგრადული ქოლანგიოპანკრეატოგრაფიის და პოსტოპერაციული მასალის შეფასების შემდეგ დადგინდა ქოლედოქის კეთილთვისებიანი სიმსივნის არსებობა. 1 შემთხვევაში ღვიძლის ფასციოლა მიხნეულ იქნა კონკრემენტად, რაც ასევე ენდოსკოპიური რეტროგრადული ქოლანგიოპანკრეატოგრაფიის მეშვეობით დადასტურდა. 2 შემთხვევაში გაძნელებული იყო 12-გოჯა ნაწლავის პარაპაპილარული დივერტიკულისა და კონკრემენტის დიფერენცირება.

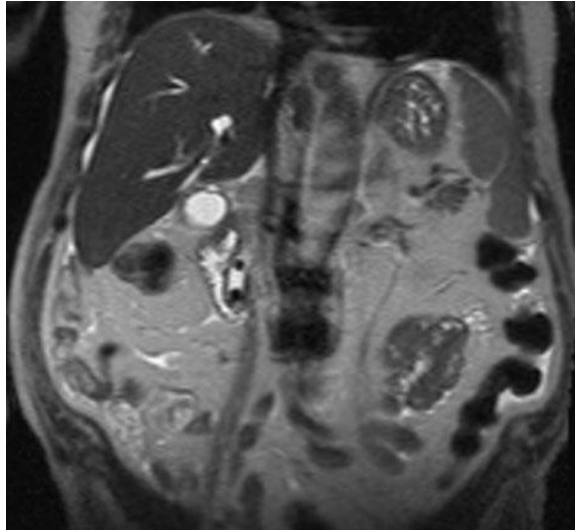


სურ.14 მრ ქოლანგიოგრამებზე ღვიძლშიდა სადინრების შიგთავსი არაჰომოგენურია, მრავლობითი მცირე ზომის ჰიპოინტენსიური უბნების არსებობის გამო, რაც აერობილიას შეესაბამება.

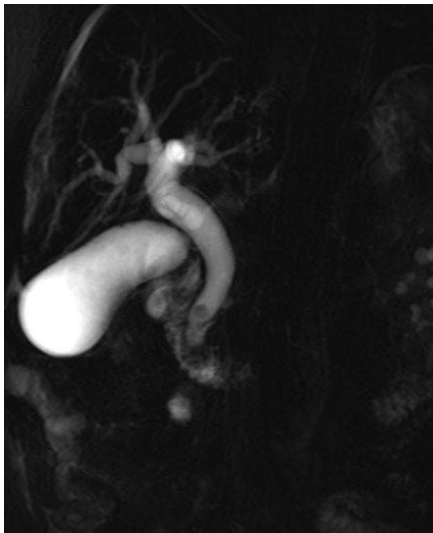
ჩვენს მიერ, მირიზის სინდრომი გამოვლენილ იქნა 10 პაციენტთან. ამ დროს ღვიძლის საერთო სადინრის ობსტრუქცია გამოწვეული იყო ნაღვლის ბუშტის ყელში (n=3) ან ცისტეკუსში (n=6) ჩატყედილი კონკრემენტის ან მიმდებარე ანთებითი პროცესის (n=1) გარეგანი ზეწოლის გამო. კლინიკურად პაციენტებს აღენიშნებოდათ მუდმივი ან გარდამავალი ხასიათის სიყვითლე, გამოვლინდა გარდამავალი ქოლანგიტის კლინიკა, ტკივილი მარჯვენა ფერდქვეშა არეში. ლაბორატორიულად სისხლში მომატებული იყო ბილირუბინის და ტუტე ფოსფატაზას დონე. 5 (50%) შემთხვევაში გამოვლინდა ცისტეკუსის დაბალი ვარდნა, რაც მირიზის სინდრომის განვითარების წინაპირობადა იქნა მიხნეული. კონკრემენტი არღვევს სადინარს, გადადის სადინრის მიმდებარე ქსოვილში, იწვევს ანთებას და შეშუპებას. შესაძლოა კენჭმა გააღწიოს ქოლედოქში და ჩამოყალიბდეს ფისტულა.

მაგნიტურ-რეზონანსული ტომოგრაფიით და მრ ქოლანგიოგრაფიის სპეციფიური რეჟიმების და T2 იმპულსური მიმდევრობის ერთობლივი გამოყენებით სრულად არის შესაძლებელი მირიზის სინდრომის დიფერენცირება. ამ მხრივ იგი გამოირჩევა კვლევის სხვა მეთოდებისგან და პრაქტიკულად შეუცვლელია მირიზის სინდრომის დიაგნოსტიკაში. Single-shot fast spin-echo გამოსახულებებზე შესაძლებელია სადინარზე ზეწოლის ხარისხის, შევიწროების ადგილის ფორმის, ზომის და თანმხლები ფისტულის სრულფასოვანი ზუსტი შეფასება. სანადვლე გზებზე გარეგანი ზეწოლა, როგორც წესი არის სადინრის ლატერალურ ან უკანა კიდეზე. ასეთ შემთხვევებში დიფერენცირება უნდა გაკეთდეს ღვიძლის კარში არსებული გადიდებული ლიმფური კვანძების, ბუშტის წყალმანკის, ნადვლის ბუშტის ან ცისტოკუსის კარცინომის, პანკრეასის ფსევდოკისტებისა და ცისტოკუსის გრძელი ტაკვის არსებობასთან. მაგნიტურ-რეზონანსული ქოლანგიოპანკრეატოგრაფიის და ტრადიციული მრ თანმიმდევრობების კომბინაცია შესაძლებელს ხდის დიფერენცირება გაკეთდეს ჩამოთვლილ პათოლოგიებსა და ჭეშმარიტ მირიზის სინდრომს შორის.

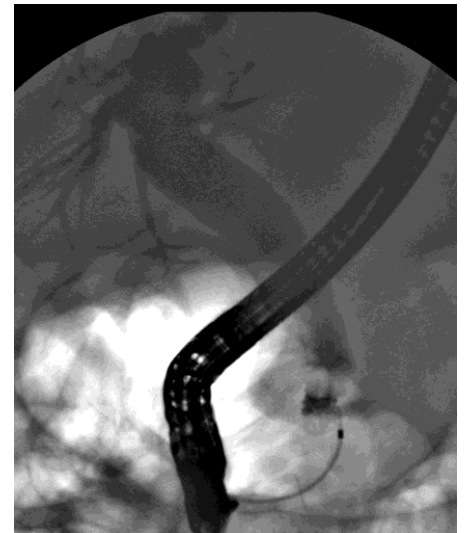ენდოსკოპიური რეტროგრადული ქოლანგიოპანკრეატოგრაფია ჩატარდა 196 პაციენტს. 62 (31,6%) შემთხვევაში კონკრემენტები ლოკალიზდებოდა ქოლედოქუსში, 133 (67,9%) ჰეპატიკოქოლედოქუსში, 1 (0,5%) შემთხვევაში ღვიძლშიდა სადინრებში. კონკრემენტების ზომები 54 (27,5%) შემთხვევაში მერყეობდა 2მმ-დან 8 მმ-მდე, 8მმ-დან 12მმ-მდე 9 (4,6%) შემთხვევაში და 12მმ-დან 30მმ-მდე, 4 შემთხვევაში (2,0%). ქოლედოქოლითიაზი შეუღლებული იყო სანადვლე სადინრების სხვადასხვა დონის სტრიქტურებთან 6 შემთხვევაში.



ა.



ბ.



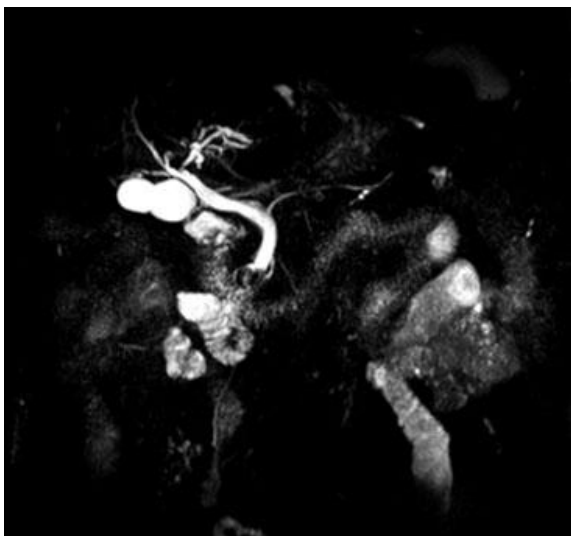გ.

სურ. 15. პაციენტი 73წ.მამრ. ა. და ბ. მრ-ქოლანგიოგრაფებზე მკაფიოდ იხსება ორი კონკრემენტის არსებობა ქოლედოქის ინტრაპანკრეატიკულ ნაწილში. გ. ჩატარდა ერპკ, პაპილოტომია, კენჭის ექსტრაქცია.

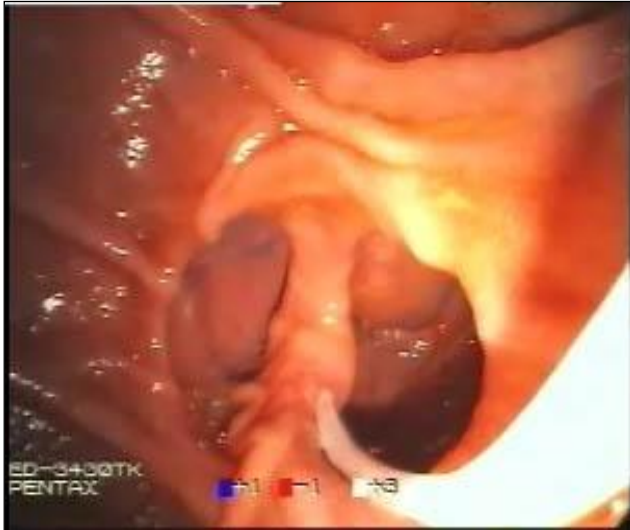ენდოსკოპიური რეტროგრადული ქოლანგიოგრაფიით ქოლექცისტექტომიის შემდგომი ქოლანგიოლითიაზის დიაგნოზი დაისვა 25 შემთხვევაში. 6 (5,3%) ავადმყოფთან ნაღვლის საერთო სადინრის სუპრადუდენალურ ნაწილში გამოვლინდა შევიწროება სუპრასტენოზური დილატაციით, სანათურის შიდა კიდები იყო უსწორმასწორო, დაკბილული. 6-ვე შემთხვევაში დაისვა ნაღვლის

საერთო სადინრის სიმსივნის დიაგნოზი. 19 ავადმყოფთან გამოვლინდა ნაღვლის საერთო სადინრის იატროგენული დაზიანება (სრული და არასრული კლიპირება, ლიგირება). 8 შემთხვევაში რენტგენოლოგიური მონაცემებით გამოვლინდა ნაღვლის საერთო სადინრის პროქსიმალური ნაწილის სტრიქტურა, ხოლო 11-ში – ფატერის დვრილის არხის სტრიქტურა.

12 შემთხვევაში ქოლედოქოლითიაზი შეუღლებული იყო ნაღვლის საერთო სადინრის ამპულარული ნაწილის დეფორმაციასთან, რაც გამოწვეული იყო პარაპაპილური დივერტიკულებით, რომლებიც მდებარეობდა ფატერის დვრილის ზემოთ, სიგრძივი და განივი ნაოჭი ნაწილობრივ ან სრულად იყო ჩაბრუნებული დივერტიკულში და იწვევდა ფატერის დვრილის დეფორმაციას (ანატომიური სიგრძივი დერძი იყო დარღვეული). ამ შემთხვევებში ქოლანგიოგრამაზე აღინიშნებოდა ნაღვლის საერთო სადინრის დილატაცია 8-დან 23 მმ-მდე და ამპულარული ნაწილის დეფორმაცია, რის გამო სადინარი ქმნიდა მახვილ კუთხეს მარჯვნივ, და კათეტერი პროქსიმალურად ვერ გადაადგილდებოდა. (სურ. 16,17)



სურ 16. ავადმყოფი 81წ. მამრ. მრ- ქოლანგიოგრამაზე ამპულარული მიდამო დეფორმულია, შიგთავსი არაჰომოგენურია, ბილიარული ნაღვექისა და კონკრემენტების არსებობის გამო.



სურ №17 ვიდეოენდოსკოპია (ფიბროგასტროდუოდენოსკოპია). სუპრაპაპილური დივერტიკული, ფატერის დერილი მთლიანად ჩაბრუნებულია დივერტიკულში.

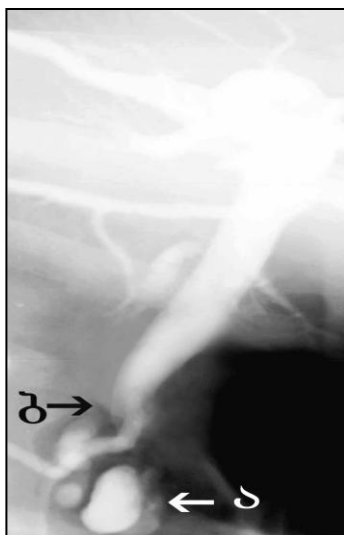დივერტიკულები არამარტო ართულებს შემდგომი გამოკვლევების წარმოებას, არამედ შესაძლებელია ულტრაბგერითი, კომპიუტერული ტომოგრაფიის და მაგნიტურ-რეზონანსული ტომოგრაფიული კვლევებისას დიაგნოსტიკური შეცდომის მიზეზი გახდეს, რადგან მათ ფუძეში ფიქსირებული ან ლოკალიზებული მყარი ნაღვლოვანი მასები შესაძლოა კვლევის ამ მეთოდებით აღქმული იყოს როგორც კონკრემენტი ლოკალიზებული ნაღვლის საერთო სადინრის ამპულარულ ნაწილში ან ფატერის დერილის არხში, ამავდროულად შესაძლოა პროქსიმალურად სანაღვლე სადინრების დილატაცია აღინიშნებოდეს ნაღვლის საერთო სადინრის დისტალურ ნაწილში ნაღვლის ნორმალური პასაჟის დარღვევით სხვა მიზეზების გამო (ფატერის დერილის არხის სტრიქტურა, დეფორმაცია).

აღსანიშნავია, რომ 12 პაციენტთან დუოდენოსკოპიით გამოვლინდა დივერტიკულები, რომლებიც ლოკალიზებული იყო 12-გოჯა ნაწლავის დასწვრივი ტოტის მედიალურ კედელზე, პანკრეასის თავისა და ნაღვლის საერთო სადინრის მიმდებარე მიდამოში, რაც ამ ნაწილში კუნთოვანი შრის სისუსტით აიხსნება. დივერტიკულები წარმოდგენილი იყო ოვალური, მრგვალი ან ძაბრისებრი ფორმის ჯიბეების სახით, ლორწოვანი იყო მკრთალი ვარდისფერი, გამოხატული სისხლძარღვოვანი სურათით. 5 შემთხვევაში დივერტიკული მდებარეობდა პარაპაპილურად, სუპრაპაპილურად – 3, ინფრაპაპილურად – 1, ხოლო 2

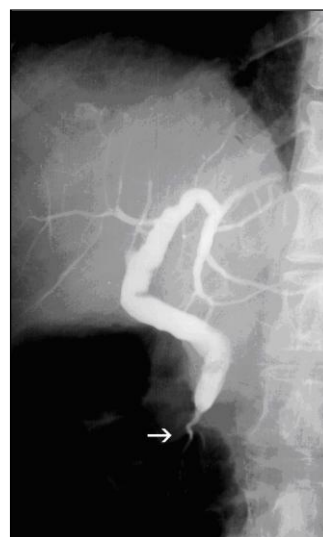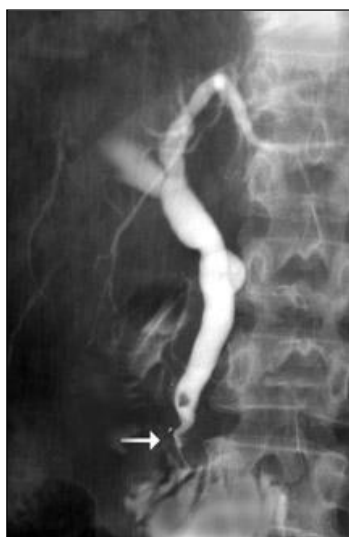პაციენტთან დვრილი მითავსებული იყო მთლიანად დივერტიკულში სიგრიპი ნაოჭთან ერთად, ხოლო 1 შემთხვევაში – 2 პარაპაპილურ დივერტიკულს შორის. ასევე 4 შემთხვევაში დივერტიკულებში აღინიშნა 8-დან 20 მმ-მდე ზომის საგოზავის მაგვარი შეგუბებული ნაღველი. ყოველივე ზემოთ აღნიშნული ართულებდა და ხელს უშლიდა ნაღველის სრულყოფილ შემოსვლას ნაწლავის სანათურში, არხის კანულაციასა და პაპილოსფინქტეროტომიის წარმოებას.

კვლევების შედეგად გამოვლინდა, რომ ქოლეცისტექტომიის შემდგომი ქოლანგიოლითიაზის დიაგნოსტიკაში აუცილებელია მაგნიტურ-რეზონანსული ქოლანგიოპანკრეატოგრაფიის წარმოება, ვინაიდან იგი განსაზღვრავს ენდოსკოპიური ჩარევის შესაძლებლობებს და რელაპარატომიის აუცილებლობას. მრ ტომოგრაფიით მკაფიოდ და ზუსტად ისახება სანაღველე სადინრების არქიტექტონიკა, კონკრემენტების ჭეშმარიტი ზომა, რაოდენობა, ფორმა. ყოველივე ზემოთ აღნიშნული წარმოადგენს უმთავრეს მომენტებს ენდოსკოპიური ჩარევის შესაძლებლობის განსაზღვრისათვის, რადგან სადინრების დეფორმაცია, სტრიქტურა ან ანომალია, ასევე კონკრემენტების დიდი ზომები, მათი მჭიდრო განლაგება ხშირად შეუძლებელს და არაეფექტურს ხდის პაპილოსფინქტეროტომიის წარმოებას.

ამგვარად, ენდოსკოპიური რეტროგრადული ქოლანგიოგრაფია ჩატარდა 196 (79,4%) ავადმყოფთან, 12 პაციენტთან ენდოსკოპიური რეტროგრადული ქოლანგიოგრაფია ნაცადი იყო უშედეგოდ, რაც გამოწვეული იყო დივერტიკულის არსებობით, რომელშიც ფატერის დვრილი მთლიანად იყო მითავსებული და მისი კანულაცია ვერ მოხერხდა.



სურ. 18 ენდოსკოპიური რეტროგრადული ქოლანგიოგრაფია. ა. დაკონტრასტირებული დივერტიკული. ბ. დივერტიკულის ზეწოლით გამოწვეული ნაღვლის საერთო სადინრის ამპულარული ნაწილის დეფორმაცია.



სურ. 19 ენდოსკოპიური რეტროგრადული ქოლანგიოგრაფია. ნაღვლის საერთო სადინრის ამპულარული ნაწილის დეფორმაცია.

ენდოსკოპიური რეტროგრადული ქოლანგიოგრაფიისას პაპილოსფინქტეროტომია კენჭის ექსტრაქციით ჩაუტარდა 145 (74,0%) პაციენტს. ქოლედოქოლითიაზის დიაგნოზის დასმის შემდეგ წარმოებდა, პაპილოსფინქტეროტომია კანულაციური და არაკანულაციური მეთოდით.

145 პაციენტიდან 89 (61,4%) შემთხვევაში მოხდა კონკრემენტის თვითდინებით შემოსვლა, 56 (38,6%) შემთხვევაში ქოლედოქის სანათური გათავისუფლდა

დორმიეს კალათის გამოყენებით, უშუალოდ პაპილოსფინქტეროტომიის შემდეგ. 39 (19,9%) შემთხვევაში ვერ მოხერხდა ქოლედოქის გათავისუფლება ვერც თვითღინებით და ვერც დორმიეს კალათის დახმარებით და 12 (6,1%) შემთხვევაში ვერ ჩატარდა ვერც ქოლანგიოგრაფია და ვერც პაპილოტომია, რადგან კონკრემენტი ჩატკედილი იყო დვრილში და დვრილის არხი ჩაბრუნებული იყო დისტალურად და წინა კედლისკენ, ხოლო დვრილი და სივრცოვი ნაოჭი მთლიანად ლოკალიზდებოდა დივერტიკულში.

ზემოთ აღნიშნული 51 შემთხვევიდან 28-ში ჩატარდა ლაპარატომია, ქოლედოქოლითოტომია, ქოლედოქის დრენირება კერის დრენაჟით, 23 შემთხვევაში ლაპარატომია, ქოლედოქოლითოტომია, დუოდენოტომია და ტრანსდუოდენალური პაპილოსფინქტეროტომია.

სიყვითლე სრულად მოესნათ 3 დღეში- 6 (11,8%) ავადმყოფს, 7 დღის განმავლობაში 30 (58,8%) ავადმყოფს, 14 დღის განმავლობაში 15-ს (29,4%) ამასთან პაციენტებს მოესნათ ტკივილის სინდრომი, ქავილი, შეიფერა განავალი და გაღიავდა შარდი.

138 პაციენტთან სანადვლე სადინრების კონკრემენტებისაგან გათავისუფლების შემდეგ 4-7 დღის შემდეგ ჩატარდა ქოლედოქისტექტომია. 62 შემთხვევაში მინილაპარატომიული და 76 შემთხვევაში ლაპარასკოპიული მეთოდებით.

ამრიგად, ჩვენი მონაცემებით ულტრაბგერითი კვლევის მგრძობელობამ ნადვლის ბუშტისა და სანადვლე გზების ნადველკენჭოვანი დაავადების დიაგნოსტიკაში შესაბამისად 91% და 32% შეადგინა. ენდოსკოპიური რეტროგრადული ქოლანგიოპანკრეატოგრაფიის მგრძობელობამ იმავე პათოლოგიათა დიაგნოსტიკაში 94% და 98% შეადგინა, ხოლო მაგნიტურ-რეზონანსული ქოლანგიოპანკრეატოგრაფიის მგრძობელობამ 96% და 97%. სპეციფიურობამ 98,1%, დიაგნოსტიკურმა სიზუსტემ 98,5%.

ამრიგად, მაგნიტურ-რეზონანსული მეთოდის გაუმჯობესებული სივრცობრივი გარდასახვის საფუძველზე, ნადველკენჭოვანი დაავადებების შეფასებისას მაგნიტურ-რეზონანსული ქოლანგიოპანკრეატოგრაფია ენდოსკოპიურ რეტროგრადულ ქოლანგიოგრაფიასთან შედარებით წარმოადგენს სწრაფ, ზუსტ და არაინვაზიურ მეთოდს. სხვადასხვა რეჟიმების საშუალებით შესაძლებელია იმ

არტეფაქტების მოშორება, რომლებიც დაკავშირებულია სუნთქვით მოძრაობასთან, ნაწლავების აირებთან და უცხო სხეულებთან. მაგნიტურ-რეზონანსული ქოლანგიოპანკრეატოგრაფიის საშუალებით შესაძლებელია მრავლობითი კენჭების დიაგნოსტიკა. ეს მეთოდი განსაკუთრებით მნიშვნელოვანია, როდესაც ღვრილში გაჭედული კონკრემენტი არ იძლევა საკონტრასტო ნივთიერების გადაადგილების საშუალებას. მაგნიტურ-რეზონანსული ქოლანგიოპანკრეატოგრაფია შესაძლებელია ჩაუტარდეს ისეთ პაციენტებს, რომელთაც გაკეთებული აქვთ გასტრო-დუოდენო ან ეუნონასტომოზი და მათთვის ის უნდა იქცეს არჩევის მეთოდად.

წარმოგიდგენთ კლინიკურ დაკვირვებას;

ავადმყოფი 64 წ. მდ. აღნიშნავდა შეტევითი ხასიათის ტკივილს მარჯვენა ფერდქვეშა არეში, საერთო სისუსტეს. ანამნეზში: თავს ავად გრძნობდა 17 წელია. პერიოდულად აღენიშნებოდა შეტევითი ხასიათის ტკივილები მარჯვენა ფერდქვეშა არეში, ირადიაციით ეპიგასტრიუმში და ბეჭში. 1991 წელს ჩატარებული აქვს ქოლეცისტექტომია ქრ. კალკულოზური ქოლეცისტიტის გამო, ლაპარატომიული მიდგომით. ავადმყოფის მდგომარეობა უცვლელი დარჩა. ბოლო 4 წლის განმავლობაში შეტევების რაოდენობამ იმატა, რის გამოც მომართა კლინიკური მედიცინის სამეცნიერო კვლევით ინსტიტუტს. სისხლის საერთო ანალიზში აღსანიშნავი იყო ნეიტროფილური ლეიკოციტოზი, ლეიკოციტური ფორმულის მარცხნივ გადახრით, ედს-ს აჩქარება 38მმ/სთ;

სისხლის ბიქიმიური ანალიზში ამილაზა (სისხლში) - 3917 ერთ.

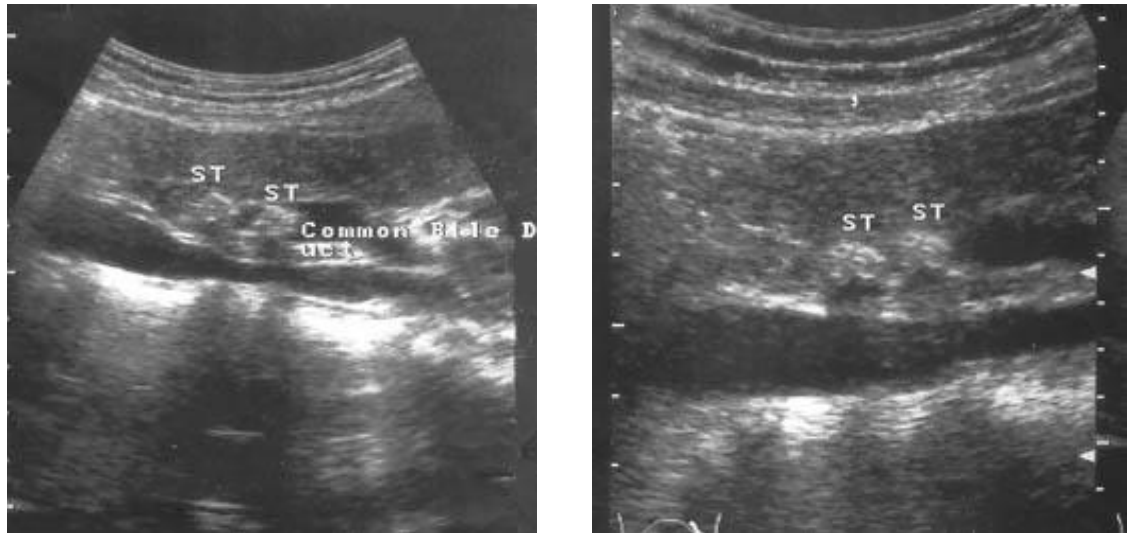
კოაგულოგრამა: სისხლის შედედების დრო - 6,18; პროთრობინის დრო - 9,2;

ულტრაბგერითი კვლევით ღვიძლგარეთა სანაღველე სადინრები მცირედ დილატირებული იყო, ღვიძლის საერთო სადინრის დიამეტრი 6 მმ, ნაღველის საერთო სადინრის დიამეტრი 9 მმ, ნაღველის საერთო სადინრის რეტროდუოდენალურ ნაწილში ვიზუალიზირდებოდა ერთმანეთთან ახლოს მდებარე ორი კონკრემენტი, ზომებით 10X7მმ და 9X7 მმ. (სურ 20).

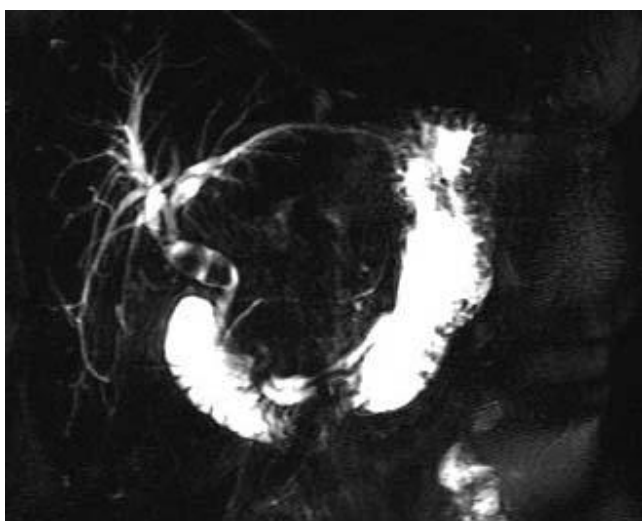
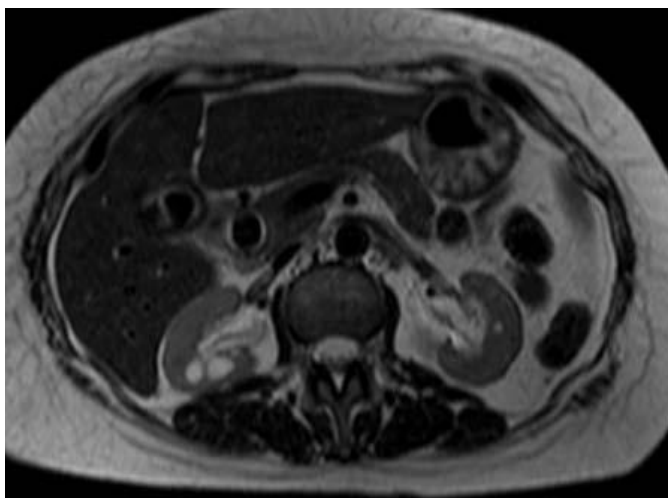
მაგნიტურ-რეზონანსული ტომოგრაფიით გამოვლინდა ღვიძლგარეთა სადინრების ზომიერი დილატაცია. ქოლედოქის სანათურში ვიზუალიზირდებოდა ორი კონკრემენტი, რომელთა ზომები იყო 10X7 და 9X7მმ. (სურ. 21).

დასკვნა: ქოლედოქოლითიაზი.

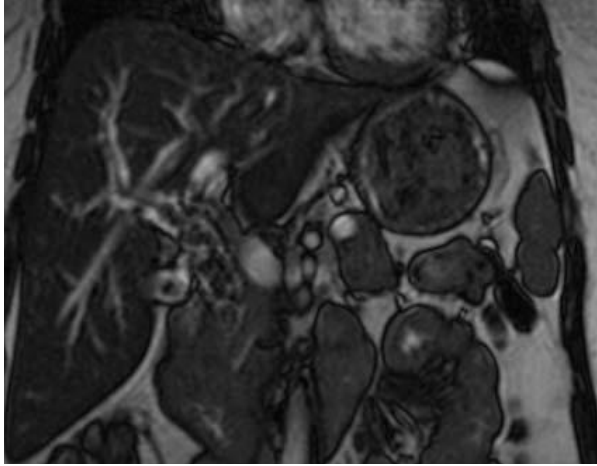
რეტროგრადულად ენდოსკოპიური აპარატურის მეშვეობით რენტგენოლოგიური კონტროლის ქვეშ სანაღველე სადინარებში შეყვანილი იქნა საკონტრასტო ნივთიერება Ultravist, რის შედეგადაც დაკონტრასტირდა ღვიძლშიდა და ღვიძლგარე სანაღველე სადინარები. ღვიძლის საერთო სადინარის დიამეტრი 7 მმ, ნაღვლის საერთო სადინარის დიამეტრი 9 მმ. ნაღვლის საერთო სადინარის დისტალურ ნაწილში ისახება 2 ოვალური ფორმის ფლოტირებადი კონკრემენტი, ზომით 0,8 და 0,9 სმ. პაპილოსფინქტეროტომიის შემდეგ 1 კონკრემენტის ექსტრაქცია მოხდა დორმიეს კალათით, მეორე თვითღინებით შემოვიდა ნაწლავის სანათურში.



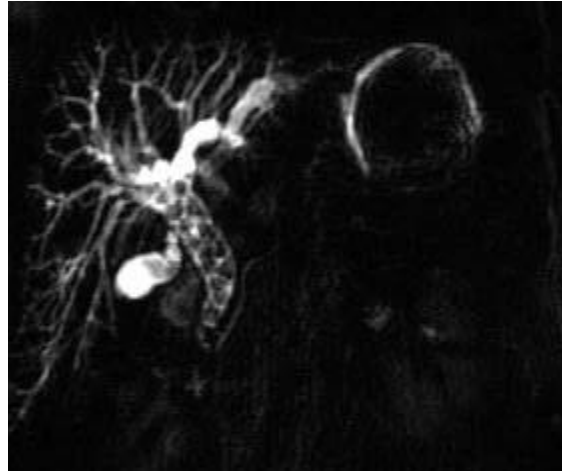
სურ. 20 ღვიძლგარე სანაღველე სადინარები მცირედ დილატირებული, ნაღვლის საერთო სადინარის რეტროდუოდენალურ ნაწილში ჩანს ერთმანეთთან ახლოს 2 კონკრემენტი, ზომებით 10X7მმ და 9X7 მმ.



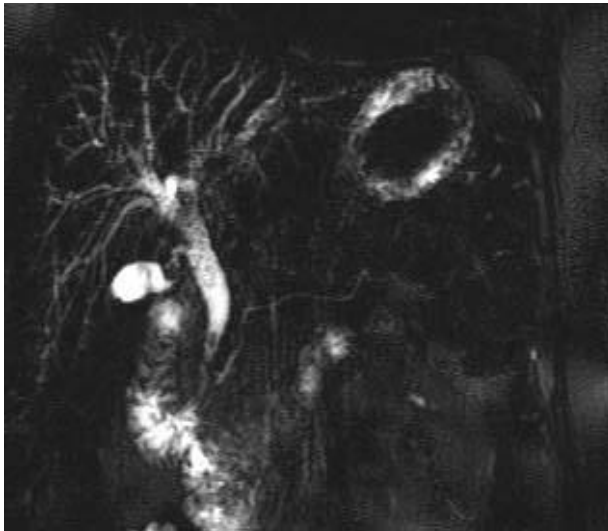
სურ. 21. მაგნიტურ-რეზონანსული ტომოგრაფია. გამოვლინდა ღვიძლგარეთა სადინრების ზომიერი დილატაცია. ქოლედოქის სანათურში ვიზუალიზირდება ორი კონკრემენტი, ზომით 10X7 და 9X7მმ.



ა.



ბ.



გ.

სურ.22. მრ-ქოლანგიოგრამებზე ა. და ბ. სანადვლე სადინრები დილატირებულია. ქოლედოქის და ჰეპატიკუსის სანათური არაჰომოგენურია მრავლობითი კონკრემენტის არსებობის გამო. გ. ჩატარდა პაპილოტომია სადინრები გათავისუფლებულია კონკრემენტებისგან.

ცრუ უარყოფითი შედეგები მრ ქოლანგიოგრამებზე გამოწვეული იყო კენჭების გარშემო სითხის ნაკლებობით:

--მცირედ გაფართოებული სადინარი (მაგ. პირველადი მასკლეროზებელი ქოლანგიტის, გარდამავალი ობსტრუქციის დროს).

--სფინქტერში ჩატკედილი კონკრემენტი

--დიდი ზომის კენჭი, მრავლობითი კონკრემენტები სლაჯით და მის გარეშე.

ცრუ დადებითი შედეგების მიზეზი მრ ქოლანგიოგრამებზე იყო:

--სანაღველე სადინრების გადახლართვა (იშვიათია)

--ჩაბრუნებული სფინქტერული სეგმენტი („ფსევდოკენჭის” ნიშანი)

--აერობილია

აერობილიის დიფერენცირება კონკრემენტისგან შესაძლებელია შემდეგი ნიშნებით:

--აერობილია უფრო მოგრძოა და კიდეები ნაკლებად მკაფიოა

-- ყველაზე სარწმუნო ნიშანია სითხის და ჰაერის დონის არსებობა აქსიალურ ჭრილებზე

--აგრეთვე ფორმის და ლოკალიზაციის ცვლილება პაციენტის მოძრაობასთან დაკავშირებით.

კომპიუტერულ ტომოგრაფიასთან შედარებით აერობილიის სათანადოდ შეფასება მრ გამოსახულებებზე გართულებულია. მაგნიტურ-რეზონანსულ ქოლანგიოპანკრეატოგრამებზე ჰაერის დიდი რაოდენობით არსებობა ართულებს სადინრის სტენოზის ვიზუალიზაციას.

ცხრილი 4

მრკპგ-ს დიაგნოსტიკური მნიშვნელობა კვლევის ინტრაოპერაციულ მეთოდებთან შედარებით ნაღველკენჭოვანი დაავადების დროს.		
	მრკპგ	სანაღველე გზების კვლევის ინტრაოპერაციული მეთოდები
მგრძნობელობა	97,0%	100%
სპეციფიურობა	98.1%	100%
დიაგნოსტიკური სიზუსტე	98.5%	100%

3.5 მრ ტომოგრაფიის შესაძლებლობები სანაღველე გზების პარაზიტული დაავადებების დიაგნოსტიკაში, მრტ სემიოტიკა.

ჩვენს მიერ შესწავლილ იქნა პარაზიტული დაავადების მქონე 23 პაციენტი (კაცი 17, ქალი-6). ასაკი მერყეობდა 23-დან 70 წლამდე. ყველა პაციენტს ჩაუტარდა ლაბორატორიული, ულტრაბგერითი და მაგნიტურ-რეზონანსული კვლევები. მრავალშრიანი სპირალური კომპიუტერული ტომოგრაფია ჩატარდა 7 შემთხვევაში, ენდოსკოპიური რეტროგრადული ქოლანგიოპანკრეატოგრაფია - 19 შემთხვევაში.

ექინოკოკი დაუდგინდა 18 პაციენტს, აქედან კისტა ლოკალიზებული იყო მარჯვენა წილში 11 შემთხვევაში, მარცხენა წილში- 6 შემთხვევაში, ხოლო ნაღველის ბუშტის ექინოკოკი გამოვლინდა 1 შემთხვევაში. მათ შორის ორივე წილის დაზიანება, გართულებული ცისტობილიარული ფისტულით გამოვლინდა 1 შემთხვევაში. 8 პაციენტი ანამნეზში ოპერირებული იყო. ფასციოლოზი

დადასტურდა 3 შემთხვევაში, ერთ შემთხვევაში გაკეთდა ოპერაცია, 2-შემთხვევაში ენდოსკოპიური რეტროგრადული ქოლანგიოპანკრეატოგრაფია პაპილოტომით და პარაზიტის ამოღებით. ასკარიდოზის 2 შემთხვევიდან ერთთან ჩატარდა ოპერაცია, მეორესთან ენდოსკოპიური ჩარევა.

სანადვლე გზების პარაზიტულ დაავადებებს თან სდევს სიკვდილიანობის მაღალი პროცენტი. მათ შეუძლია გამოიწვიონ სადინრის ობსტრუქცია, ქოლეცისტიტი, ქოლანგიტი, პანკრეატიტი, სტრიქტურა და ზოგჯერ ქოლანგიოკარცინომა. კლინიკური გამოვლინებები დამოკიდებულია ინფექციის სტადიაზე და პაციენტის იმუნიტეტზე.

ლაბორატორიული მონაცემებით ცისტო-ბილიარული ფისტულის ჩამოყალიბების შემდეგ ვლინდებოდა ქოლესტაზური ფერმენტების დონის მომატება, რაც ხშირად (n=17) ასოცირებული იყო ჰიპერამილაზემიასთან და ეოზინოფილიასთან.

ულტრაბგერითი კვლევით ექინოკოკური კისტისთვის დამახასიათებელი იყო შემდეგი ულტრაბგერითი ნიშნები: ჰიპოექოგენური წარმონაქმნი ჰიპერექოგენური არშიით, შვილეული კისტები, დორსალური გაძლიერების სიმპტომი, ორკონტურიანი კედელი. კისტის მთლიანობის დარღვევისას ვლინდებოდა კისტის არაჰომოგენური შიგთავსი, კისტის კედლების არამკაფიო კონტურები და როგორც წესი დაპატარავებული ზომები. დიფ-დიაგნოსტიკა უნდა გატარდეს აბსცესთან, სიმსივნესა და მეტასტაზურ დაზიანებასთან.

კომპიუტერულ ტომოგრაფიაზე (n=7) შესაძლებელი იყო კისტის კედლის და ქოლედოქის სანათურში ავსების დეფექტების ვიზუალიზაცია. სადინარსა და კისტას შორის კავშირის დადგენა კომპიუტერული ტომოგრაფიით შეუძლებელი იყო.

მაგნიტურ-რეზონანსული ტომოგრაფია ყველაზე ინფორმატიული მეთოდია ცისტო-ბილიარული ფისტულით გართულებული ექინოკოკური კისტის დიაგნოსტიკაში (სურ23). ყველა შემთხვევაში შესაძლებელი იყო კისტის ზომების და დეიდშიდა სადინრების შეფასება, ასევე კისტასა და სადინარს შორის კავშირის დადგენა. მრ ტომოგრაფიაზე (T2 შეწონილ რეჟიმში) ექინოკოკი ვლინდება არაჰომოგენური, მკაფიო კონტურებიანი კისტოზური წარმონაქმნის სახით,

ჰიპოინტენსიური არშით კისტის გარშემო, რაც სარწმუნო ნიშანია სხვა სახის კისტებთან სადიფერენციაციოდ. შვილეული კისტები უფრო დაბალი ინტენსიობის სიგნალით გამოვლინდა. კისტის შიგთავსი ხაზოვანი ჰიპოინტენსიური ავსების დეფექტების სახით ვლინდებოდა. მსგავსი ავსების დეფექტები ვიზუალიზდებოდა ქოლედოქსა და ნაღვლის ბუშტში.

მრ მონაცემები დაყვავით: პირდაპირ და არაპირდაპირ ნიშნებად. კისტის მთლიანობის დარღვევა, კისტის კედლებზე ჰიპოინტენსიური არშით და კისტის შიგთავსის გადმოსვლით, არის პირდაპირი ნიშნები. სითხის დონე, აირის არსებობა და სიგნალის ინტენსიობის შეცვლა არის არაპირდაპირი ნიშნები. მრ ტომოგრამაზე სანადვლე გზებთან დაკავშირებული დაბალი ინტენსიობის არშის მქონე წარმონაქმნის არსებობა არის მთლიანობის დარღვევის სარწმუნო ნიშანი, რომელიც ექინოკოკის (n=17) ყველა შემთხვევაში იქნა ჩვენს მიერ გამოვლენილი.

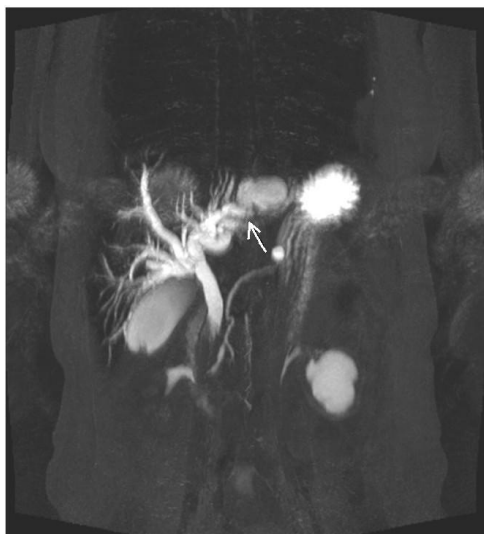
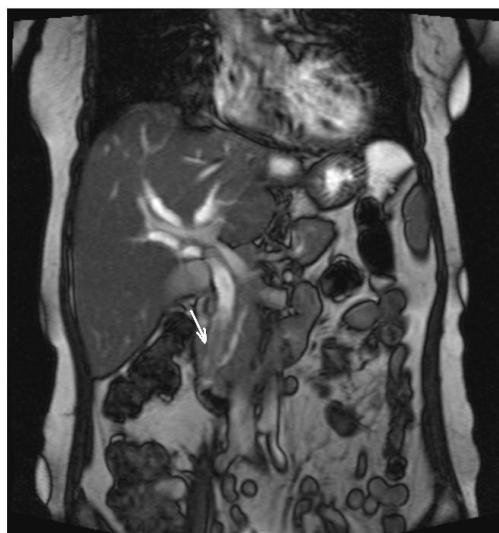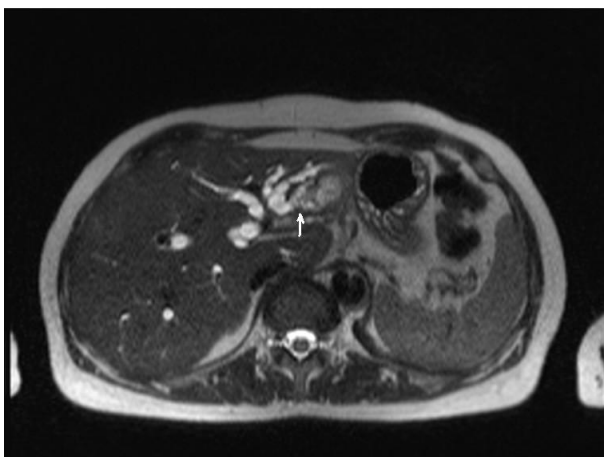
ენდოსკოპიური რეტროგრადული ქოლანგიოპანკრეატოგრაფია მიჩნეულია ოქროს სტანდარტად მსგავსი გართულების დიაგნოსტიკასა და მკურნალობაში. ამ დროს გამოვლინდა ფატერის დერილის შეშუპება, სანადვლე გზების გაფართოება და შვილეული კისტები ისახებოდა ავსების დეფექტების სახით. არასწორ კიდებიანი მასა, რომელიც იცვლის ფორმას წნევის ცვალებადობასთან ერთად, ასხვავებს მას სხვა წარმონაქმნებისგან, რომლებიც შეიძლება იყოს მექანიკური სიყვითლის მიზეზი.

ამგვარად, მაგნიტურ-რეზონანსული ქოლანგიოპანკრეატოგრაფია ყველაზე ინფორმატიული არაინვაზიური მეთოდია ცისტობილიარული ფისტულით გართულებული კისტის დიაგნოსტიკისათვის. ამ მეთოდით შესაძლებელია არა მარტო კისტის ზომების და შვილეული კისტების არსებობის, არამედ სადინრების მდგომარეობის და მათი კავშირის არსებობის დადგენა.

ყველა პაციენტს ჩაუტარდა ქირურგიული ოპერაცია, რამაც დაადასტურა დიაგნოზი.

7 შემთხვევაში, ოპერაციულ ჩარევამდე გაკეთდა ენდოსკოპიური პაპილოსფინქტეროტომია. მოხდა სადინრების დეკომპრესია და ნაზობილიარული დრენირება, რამაც განაპირობა პაციენტის მდგომარეობის გაუმჯობესება. ექვს პაციენტს ჩაუტარდა ქოლედოქოტომია და გარეთა დრენირება კერის დრენაჟით.

ერთ შემთხვევაში, როდესაც სადინრების გათავისუფლება ვერ მოხერხდა დაედო ქოლედოქოლდუოდენოანასტომოზი. ექინოკოკექტომია, ფიბროზული კაფსულის სრული ამოკვეთით ჩაუტარდა ხუთ პაციენტს.



ა)

ბ)

გ)

სურ 23. მრ ქოლანგიოგრაფია. ღვიძლის ექინოკოკი გართულებული ცისტობილიარული ფისტულით. ა) ღვიძლის მარცხენა წილში ისახება არაჰომოგენური სტრუქტურის კისტოზური წარმონაქმნი, მკაფიო კონტურებით. ბ) ქოლედოქის სანათური არაჰომოგენურია ექინოკოკის შვიდეული კისტებისა და ქიტინის გარსის ნაწილების არესებობის გამო. გ) მრ ქოლანგიოგრაფიაზე მარცხენა სადინარი დაკავშირებულია კისტასთან.

წარმოიდგენთ კლინიკურ დაკვირვებას;

ავადმყოფი 23წ. მამრ. შემოვიდა ჩივილებით: სიმძიმის შეგრძნებაზე მარჯვენა ფერდქვეშა არეში, ზოგადი საერთო სისუსტე, კანისა და ლორწოვანი გარსების სუბიქტურულობა, აქოლიური განავალი. ავადაა 3 კვირა, დაავადების დაწყებას უკავშირებს საკვებისმიერ ინტოქსიკაციას. ავადმყოფს ჩაუტარდა რიგი კვლევები, ინფექციონისტის კონსულტაცია და ინფექციური ჰეპატიტები გამოირიცხა. ავადმყოფს ჩაუტარდა მუცლის ღრუს კტ კვლევა, (სურ.24) ბ) სადაც დაფიქსირდა ღვიძლის მრავალკამერიანი კისტოზური წარმონაქმნი, კტ სემიოტიკით სავარაუდოდ პარაზიტული გენეზის. სადინრების დილატაცია, ქოლედოქის ობტურაცია დისტალურ ნაწილში. სადინრის კავშირი კისტასთან ვერ იქნა დაფიქსირებული. ასევე ჩაუტარდა იმუნოლოგიური კვლევა დადებითი რეაქციით (Echinococcus IgG 7,04 u/ml (+) აღმოჩნდა). **ულტრაბგერითი კვლევით:** (სურ.24) ა) ღვიძლის პარენქიმა მარცვლოვანი, ორივე წილში ისახება მკაფიო, სწორკონტურებიანი, სითხოვან-ფიჭისებური შენების წარმონაქმნი ზომით 11,3-8,2სმ, 8,0-6,0სმ, 5,2-3,8სმ (დასკვნა: საფიქრებელია პარაზიტული კისტების არსებობა).

ობიექტურად: P-80' რითმული, TA-120/80 mmHg, მუცელი რბილი, მტკივნეული ეპიგასტრიუმის არეში, ღვიძლი გამოდის ნეკნთა რკალიდან 4-5 სმ-ით, მკვრივი კონსისტენციის. კლინიკური ლაბორატორიული კვლევით აღინიშნება: ბილირუბინემია, ბილირუბინურია. სისხლის საერთო ანალიზში: ჰემოგლობინი 113 /, ერითროციტები 4. 10¹²/l, ელსი 97 მმ/სთ, ლეიკოციტები 13,0 10⁹/l. **სისხლის ბიქიმიური ანალიზი:** საერთო ბილირუბინი 103,0 მკმოლ/ლ, ALT 308.0 ერთ/ლ, AST 311,0 ერთ/ლ, გამა-გლუტამილტრანსფერაზა 528 ერთ/ლ. **შარდის ანალიზი:** მუქი ჩალისფერი, ურობილინოგენი 203 მკმოლ/ლ, ბილირუბინი +++.

ჩატარებული მრტ კვლევით: გ) მარცხენა სადინრის დიამეტრია 1,59სმ მის პროქსიმალურ ბოლოსთან ისახება არასწორ, მკაფიოკონტურებიანი, ხარიხებიანი, მაღალი სიმკვრივის სითხოვანი წარმონაქმნი ზომით 8,5-7,0სმ. მარცხენა სადინრის შიგთავსი არაჰომოგენურია, ასევე არაჰომოგენურია ჰეპატიკუსის სანათური. მარჯვენა სადინარი ორია, მათი დიამეტრია 1,27სმ და 0,99სმ. ორივეს პროქსიმალურ ბოლოსთან ფიქსირდება სხვადასხვა ზომის სითხოვანი სიმკვრივის ხარიხებიანი წარმონაქმნი. ჰეპატიკუსის დიამეტრია 1,17სმ, ქოლედოქის 0,9სმ.

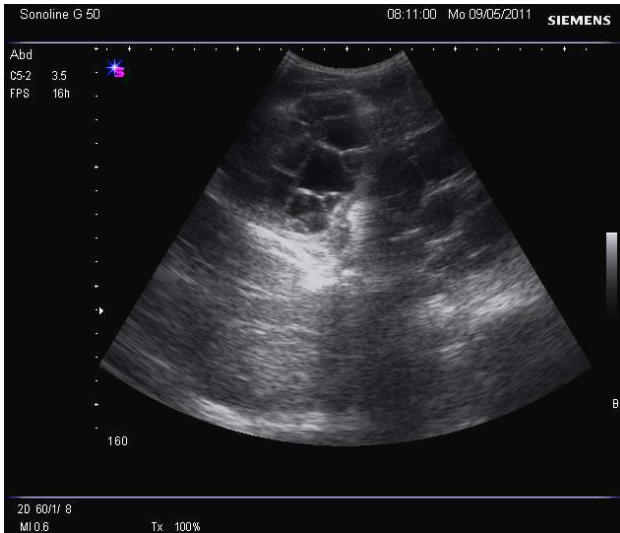
ქოლედოქის შიგთავსი არაჰომოგენურია მასში ისახება მომარგვალ ფორმის რამოდენიმე 0,7სმ-მდე ზომის წარმონაქმნი. სურ. 24.

საბოლოო დიაგნოზი: ღვიძლის მრავლობითი ექინოკოკოზი. პერფორაცია მარცხენა ღვიძლის სადინარში. მექანიკური სიყვითლე.

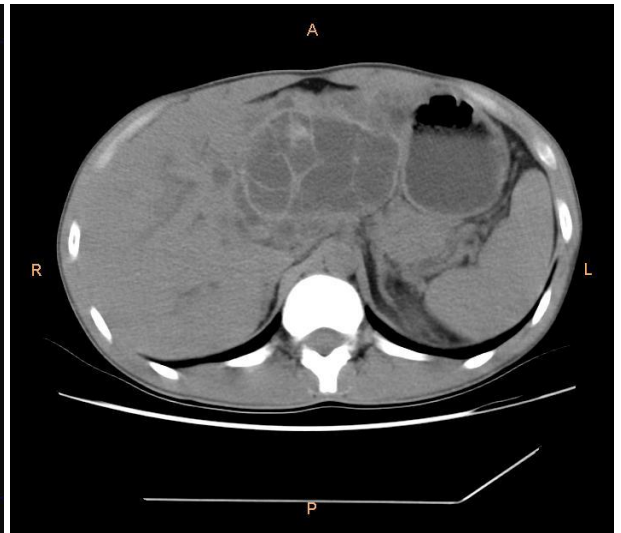
ჩატარებული ოპერაცია: ლაპარატომია რიო-ბრანკოს წესით ექინოკოკექტომია. 3 კისტის დრენირებით ნახევრადდახურული წესით, 1 კისტის კაპიტონაჟით. მუცლის ღრუს დრენირება.

ოპერაციის მსვლელობისას გამოვლინდა: ღვიძლის მე-2-3 სეგმენტებში კისტა ზომით 12X15სმ, მე-4-5 სეგმენტებში 2 კისტა ზომით 8X5სმ, 9X5სმ, სუბდიაფრაგმულ ნაწილში მე-8 სეგმენტში კისტა ზომით 10X6სმ.

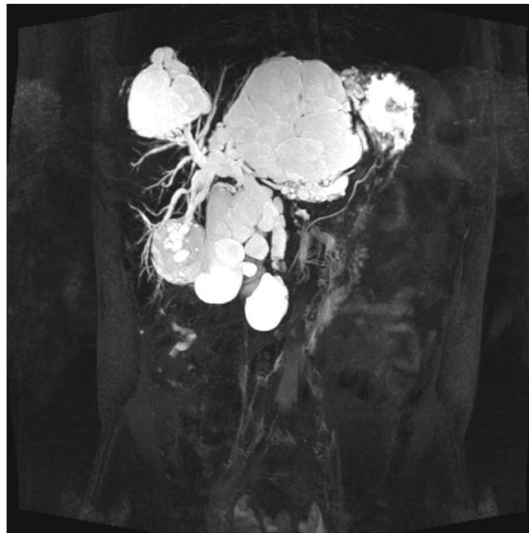
პათოჰისტოლოგიური დასკვნა: 1. ქრონიკული ქოლეცისტიტი ლორწოვანში ატროფიის, მიკროპოლიპოიდური ვეგეტაციების და ეროზიულ-დესტრუქციული უბნების შეუღლებით, კედლის სკლეროფიბროზით. 2. ჰიდატური ექინოკოკის ქიტინისა და ფიბროზული გარსების ფრაგმენტები.



ა.

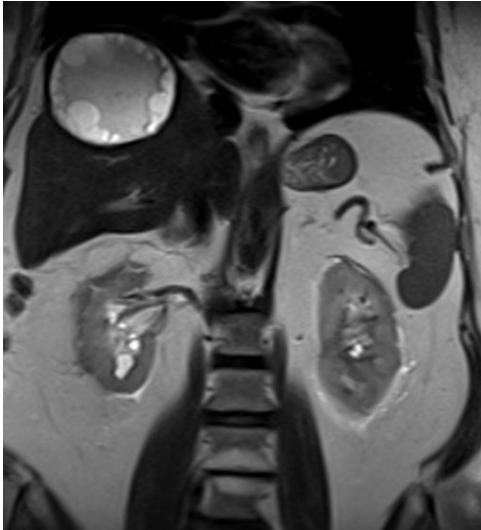


ბ.

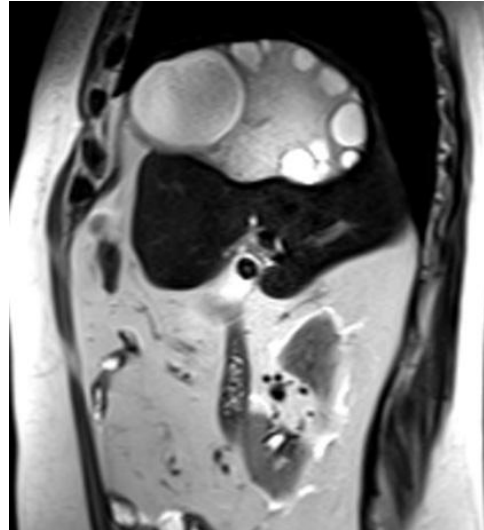


გ.

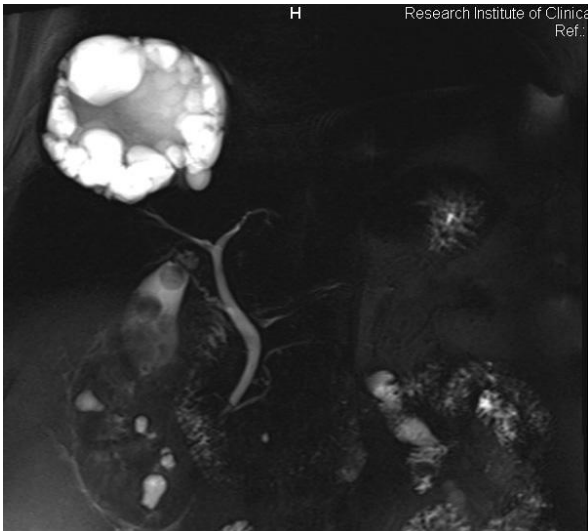
სურ 24. ა) ულტრასონოგრაფიაზე- დვიდლის პარენქიმა მარცვლოვანი, ორივე წილში ისახება მკაფიო, სწორკონტურებიანი, სითხოვან-ფიჭისებური შენების წარმონაქმნი. ბ) კომპიუტერული ტომოგრაფია- ფიქსირდება დვიდლის მრავალკამერიანი კისტოზური წარმონაქმნი. გ) მრ ქოლანგიოგრაფია- სანაღვლე სადინრები დილატირებულია, მათი შივთავსი არაჰომოგენურია, პროქსიმალურ ბოლოებთან ფიქსირდება სხვადასხვა ზომის სითხოვანი სიმკვრივის ხარისხებიანი წარმონაქმნი.



ა)



ბ)



გ)

სურ. 25 ა),ბ) მრ ტომოგრამებზე ღვიძლის მეშვიდე, მერვე სეგმენტების პროექციაზე ისახება 13,0-8,2სმ ზომის სწორკონტურებიანი, პოლიციკლური შენების, სხვადასხვა სიმკვრივის ბლანტი სითხოვანი შიგთავსის მქონე წარმონაქმნი. გ) მრ ქოლანგიოგრამებზე ღვიძლშიდა და ღვიძლგარეთა სანაღვლე გზები, ვირსუნგის სადინარი არ არის დილატირებული. ქოლედოქის სანათური არაჰომოგენურია ბილიარული ნაღექისა და მიკროკალცინატების არსებობის გამო. ნაღვლის ბუშტი გადიდებულია, შიგთავსი არაჰომოგენურია ბლანტი შიგთავსისა და 1,0-1,5სმ ზომის კონკრემენტების არსებობის გამო.

სურ. 25 მოცემულია 72წლის მამაკაცის მრ ტომოგრაფიის მონაცემები. ულტრაბგერითი კვლევით ღვიძლის მე-7,მე-8 სეგმენტებში ნანახი იქნა

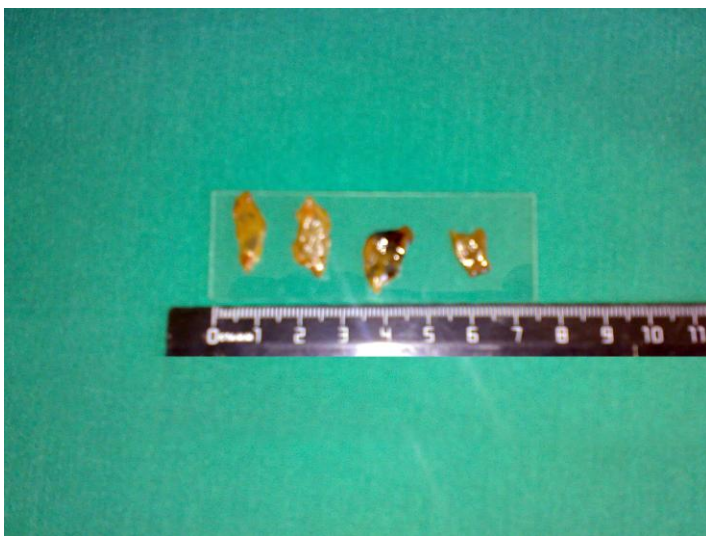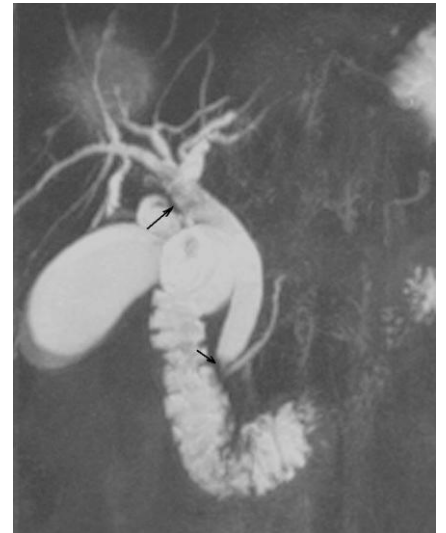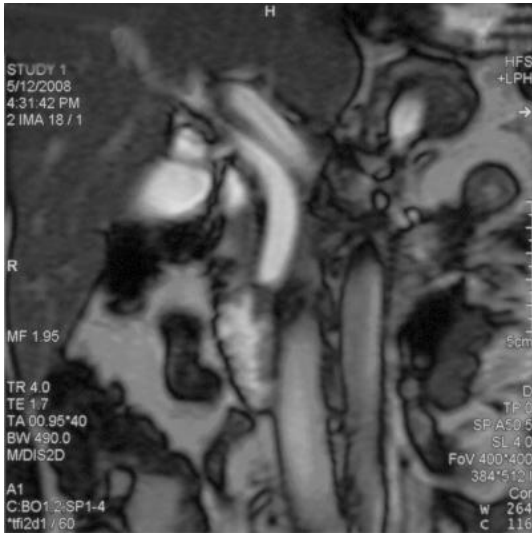
სწორკონტურებიანი, ოვალური ფორმის ანექოგენური სტრუქტურის კისტოზური წარმონაქმნი ზომით 11,9სმ დიამეტრის, მასში შვილეული კისტური ჩანართებით და გამოსატული კაფსულით –ღვიძლის ექინოკოკი. ნაღვლის ბუშტი ზომით 7,5-2,7. კედელი 0,4სმ, ღრუში არის მცირე რაოდენობით ბილიარული ნალექი და კონკრემენტები ზომით 1,0-1,2სმ. ჩატარდა ექინოკოკექტომია და ქოლეცისტექტომია.

ფასციოლოზი გამოვლინდა მიკროაბსცესების სახით, რომლებიც განლაგებული იყო სუბკაფსულურად. პაციენტების ძირითად ჩივილს წარმოადგენდა: ტკივილი, ცხელება შემცივნებით, სიყვითლე, გამოსატული იყო ჰეპატომეგალია. დისპნოე 1 შემთხვევაში და ღამის ოფლიანობა და კუნთოვანი სისუსტე 1 შემთხვევაში. სისხლის საერთო ანალიზში გამოსატული იყო ეოზინოფილია. სეროლოგიური ტესტები დადებითი იყო.

ულტრასონოგრაფიებზე გამოვლინდა ჰეპატომეგალია, სტრუქტურის უმნიშვნელო არაჰომოგენურობა, ღვიძლშიდა და ღვიძლგარეთა სადინრების დილატაცია, მათი კედლები არათანაბრად იყო გასქელებული, პანკრეასის სადინარი ინტაქტური იყო. სოლიდური ჰეტეროგენული წარმონაქმნი ვიზუალიზირდებოდა ერთ პაციენტთან.

მრ ქოლანგიოგრაფიებზე ვლინდებოდა სადინრების დილატაცია, სანათურში ერთეული (n=1), ან მრავლობითი (n=2) ავსების დეფექტი, რომელიც თვით პარაზიტის არსებობას შეესაბამებოდა. T1 შეწონილ გამოსახულებებზე ფასციოლა ისახებოდა იზო-ან ჰიპოინტენსიური, ხოლო T2 შეწონილ გამოსახულებაზე იზოინტენსიური ან ჰიპერინტენსიური უბნის სახით. მიმდებარე ქსოვილი ასევე ჰიპერინტენსიურია. (სურ.26)

ენდოსკოპიური რეტროგრადული ქოლანგიოპანკრეატოგრაფიის მონაცემებით, ამპულარული მიდამო, ასევე პანკრეასის სადინარი შეუცვლელი იყო. ქოლედოქში გამოვლინდა ფლოტირებადი ავსების დეფექტი.



ა)

ბ)

გ)

სურ 26. მრ ქოლანგიოგრაფია. ა. და ბ. მრავლობითი ავსების დეფექტის არსებობა ქოლედოქში (ისარი). გ. ზრდასრული *Fasciola Hepatica* ამოღებული ქოლედოქიდან ოპერაციის დროს.

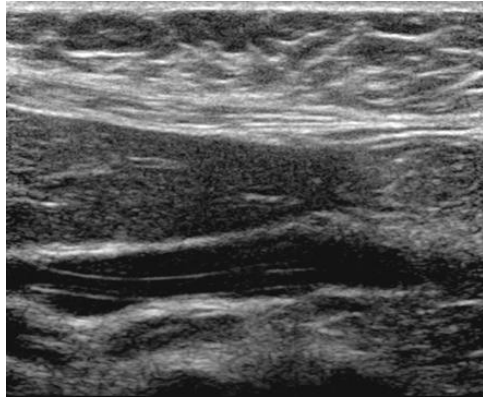
ასკარიდოზის ორივე შემთხვევაში პაციენტების ძირითად ჩივილს წარმოადგენდა: ტკივილი, ცხელება შემცივნებით, სიყვიითლე, გულისრევა-ღებინება, ერთ-ერთ პაციენტთან სახეზე იყო ქოლაციტიტის და ქოლანგიტის კლინიკა. ლაბორატორიული მონაცემებით ბილიარული ობსტრუქციის ნიშნები არ გამოვლინდა. სისხლში გამოვლინდა ეოზინოფილია.

პაციენტებს, დიაგნოსტიკის პირველ ეტაპზე ჩაუტარდათ ულტრაბგერითი კვლევა, გამოვლინდა ქოლედოქის დილატაცია. ულტრაბგერის მონაცემები შეზღუდული იყო, რადგან ნაწლავის აირები ხელს უშლიდა ვიზუალიზაციას. პარაზიტები სონოგრამებზე გამოისახა, როგორც მილაკოვანი, ექოგენური სტრუქტურა ანექოგენური ცენტრით, რომელიც შეესაბამება პარაზიტის საჭმლის მომნელებელ სისტემას. ასკარიდა ორივე შემთხვევაში მდებარეობდა სადინრის გასწვრივი ღერძის პარალელურად, და 1 შემთხვევაში იცვლიდა ფორმას.

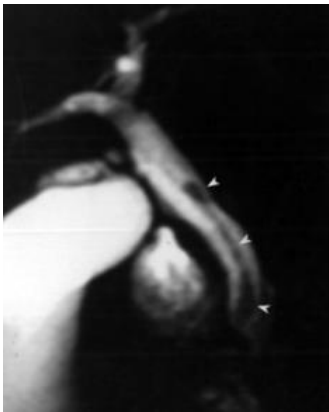მაგნიტურ-რეზონანსულ ქოლანგიოპანკრეატოგრამებზე გამოვლინდა დილატირებული სადინრები მრავლობითი ხაზოვანი სტრუქტურებით სანათურში. Single-shot RARE პროგრამით მიღებული ინფორმაცია ანაცვლებს ენდოსკოპიას, იმ შემთხვევებში როდესაც დიდი დუოდენალური ღვრილი მიუწვდომელია. სურ.27.

ასკარიდოზის 2 შემთხვევიდან ერთთან ჩატარდა ოპერაციული, ხოლო მეორესთან ენდოსკოპიური ჩარევა. გაურთულებელი ასკარიდების 95% შემთხვევაში ტარდება კონსერვატიული მკურნალობა. ქირურგიული ჩარევის ჩვენებაა ნაღვლოვანი კოლიკა, პერიტონიტის კლინიკა ან სხვა გართულებები, რომლებიც არ ექვემდებარება ენდოსკოპიურ ჩარევას.

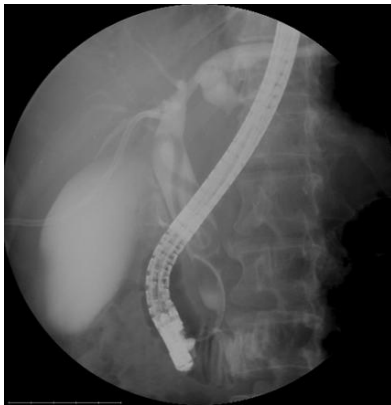მაგნიტურ-რეზონანსული ქოლანგიოპანკრეატოგრაფია პარაზიტული დაავადებების დიაგნოსტიკის არაინვაზიური მეთოდია, რომლის მეშვეობით შესაძლებელია ზუსტად შეფასდეს სადინრების სანათური, ობსტრუქციის ზუსტი ლოკალიზაცია და სუპრასტენოზური დილატაცია.



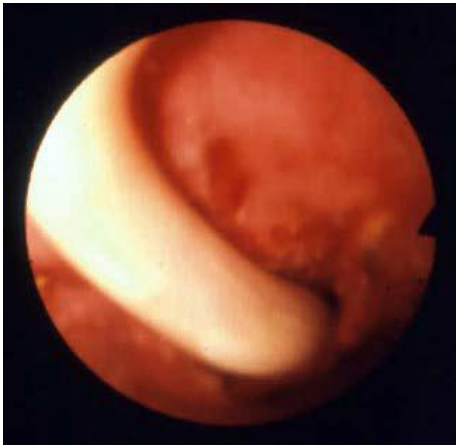ა.



ბ.



გ.



დ.



ე.

სურ 27. ა. სონოგრაფია- მილაკოვანი, ექოგენური სტრუქტურა ანექოგენური ცენტრით. ბ. მრ ქოლანგიოპანკრეატოგრაფია. სანაღვლე სადინრები უმნიშვნელოდაა დილატირებული. ხაზოვანი პიპოინტენსიური ჩანართები სადინარში შეესაბამება პარაზიტს (ისარი). გ. ერქპზე გამოვლინდა მოგრძო ავსების დეფექტი ქოლედოქში. დ. ენდოსკოპიურად პარაზიტის ამოღება. ე. პარაზიტი- *Ascarida Lumbricoides* ამოღებული სადინრიდან.

ჩვენი მონაცემებით მაგნიტურ-რეზონანსული ქოლანგიოპანკრეატოგრაფიის მგრძობელობამ სადინრების პარაზიტული დაავადების დროს შეადგინა 92%-ს, სპეციფიურობამ 75,0%-ს, დიაგნოსტიკურმა სიზუსტემ 89,7%-ს. ცრუ უარყოფითი შემთხვევა გამოვლინდა 2 პაციენტთან, ცრუ დადებითი 1 შემთხვევაში.

3.6 სანადვლე გზების სიმსივნური დაავადებების მრტ სემიოტიკა

და დიფერენციალური დიაგნოსტიკა

ჩვენს მიერ შესწავლილ იქნა სანადვლე გზების სიმსივნის მქონე 141 პაციენტი (კაცი- 94, ქალი- 47, ასაკი მერყეობდა 35-დან 83 წლამდე). მათგან 27 (19,1%)- ქოლედოქის, 12 (8,5%)- ჰეპატიკოქოლედოქის, 49 (34,8%)- კონფლუენსის მიდამოს, 9 (6,4%)- ღვიძლშიდა სანადვლე სადინრების, 42 (29,8%)- ნადვლის ბუშტის სიმსივნით, 2 (1,4%) კეთილთვისებიანი სიმსივნით.

პაციენტები უჩიოდნენ სიყვითლის განვითარებას კანის საფარზე და სკლერებზე, ტკივილის გარეშე 50 (72,4%), ქავილს 57 (82,6%), მუქი ფერის შარდს და აქოლიურ განაგაღს 67 (97,1%). დაავადების ხანგრძლივობა მოიცავდა 2-6 კვირას. აღსანიშნავია, რომ ნაწილი პაციენტებისა თავდაპირველად გამოკვლევებს იტარებდნენ ინფექციურ საავადმყოფოში. 7 პაციენტს ჩატარებული ჰქონდა ქოლედისტექტომია კალკულოზური ქოლედისტიტის გამო.

დაავადების დიაგნოსტიკისა და გავრცელების ხარისხის შეფასების მიზნით პაციენტებს უტარდებოდათ: ულტრაბგერითი კვლევა, კომპიუტერული ტომოგრაფია, ენდოსკოპიური რეტროგრადული ქოლანგიოპანკრეატოგრაფია და მაგნიტურ-რეზონანსული ქოლანგიოპანკრეატოგრაფია.

3.6.1. ღვიძლგარეთა ქოლანგიოკარცინომების სამ სხვადასხვა მორფოლოგიური ტიპს განასხვავებენ: 1. ინფილტრაციული სტენოზური, 2. ეკზოფიტური ტიპი და 3. სადინარშიდა პოლიპოიდური ან პაპილარული ტიპი. პირველი ტიპი არის ყველაზე ხშირი, რომლის საბოლოო ვერიფიცირება საჭიროებს ენდოსკოპიურ კვლევას.

მრ ტომოგრაფიებზე ისახება დაბალი ინტენსიობის სიგნალის სახით პანკრეასის მაღალი ინტენსიობის სიგნალის ფონზე T1 შეწონილ გამოსახულებებზე ცხიმის დათრგუნვით და კონტრასტული გაძლიერებით.

კვლევის პირველ ეტაპზე წარმოებდა ულტრაბგერითი კვლევა, რომლის მონაცემებით ქოლედოქის მიდამოში სიმსივნის დიაგნოზი დაისვა 5 (38,4%) შემთხვევაში, 6 (46,1%) ეჭვი იქნა მიტანილი სიმსივნის არსებობაზე, ჰეპატიკოქოლედოქის დაზიანების დროს 2 (33,3%) შემთხვევაში დაისვა სიმსივნის დიაგნოზი, 3 (50%) კი გამოითქვა ეჭვი მის არსებობაზე. კონფლუენსის დონეზე არსებული სიმსივნის დროს 8 (36,3%) შემთხვევაში ეჭვი გამოითქვა სადინრის სიმსივნის არსებობაზე.

ულტრაბგერითი კვლევით აღინიშნებოდა სანადვლე სადინრების დილატაცია სიმსივნის პროქსიმალურად, შევიწროვების მიდამოში კი არაპომოგენური შიგთავსი და სადინრის ქსოვილის ჰიპერექოგენურობა. ასეთ შემთხვევებში ძნელი იყო დიფერენცირება წარმონაქმნი მომდინარეობდა ღვიძლის ქსოვილიდან თუ სადინრის კედლიდან. ულტრაბგერითი კვლევით გამოვლენილი სანადვლე სადინრების კიბოს შემთხვევაში, სადინრის სანათურში აღინიშნებოდა სიმსივნური წარმონაქმნი უსწორმასწორო კედლებით, რომელიც იწვევდა სანათურის დახშობას, მიუხედავად გასქელებისა იგი არ სცილდებოდა მის სანათურს.

კომპიუტერული ტომოგრაფია სანადვლე გზების სიმსივნით ჩაუტარდა 19 პაციენტს. 3 (15,7%) შემთხვევაში სიმსივნე გამოვლინდა ქოლედოქში, ხოლო 12 (63%) შემთხვევაში სიმსივნური ინფილტრაცია მოიცავდა ჰეპატიკოქოლედოქის მიდამოს, 2 შემთხვევაში სიმსივნე ლოკალიზებული იყო კონფლუენსის დონეზე. კომპიუტერულ ტომოგრაფიულ ჭრილებზე სიმსივნე ისახებოდა არაპომოგენური მოცულობითი წარმონაქმნის სახით, რომელიც მოიცავდა სადინრის კედლებს, ვრცელდებოდა სანათურში, იწვევდა მის შევიწროვებას და ისახებოდა როგორც სრული ბლოკი. წარმონაქმნის კონტურები იყო უსწორმასწორო, დაკბილული. ჭრილების სისქის გათვალისწინებით შესაძლებელი იყო სიმსივნის სიგრძის განსაზღვრა. ულტრაბგერითი და ტომოგრაფიული გამოკვლევებით შედარებით მკაფიოდ ისახებოდა ჰეპატოქოლედოქის სიმსივნე, ხოლო სიმსივნის ლოკალიზაციისას ქოლედოქისა და კონფლუენსის დონეზე გაძნელებული იყო დიფერენცირება სიმსივნე მომდინარეობდა სადინრების სანათურიდან თუ

პარენქიმული ორგანოებიდან, კერძოდ პანკრეასის თავის თუ ღვიძლის ქსოვილიდან.

ენდოსკოპიური რეტროგრადული ქოლანგიოპანკრეატოგრაფია სანადვლე გზების სიმსივნით ჩაუტარდა 34 ავადმყოფს. 13 შემთხვევიდან ქოლედოქის სიმსივნით 12 (92,3%) შემთხვევაში დაისვა დიაგნოზი. ჰეპატიკოქოლედოქის დონეზე არსებული სიმსივნეების დროს ყველა 12 (100%) შემთხვევაში დაისვა სიმსივნის დიაგნოზი, ასევე კონფლუენსის დონეზე არსებული სიმსივნის დროს 9 შემთხვევაში დაისვა სიმსივნის დიაგნოზი.

მრ ქოლანგიოგრამებზე ქოლანგიოკარცინომა (სურ. 28) კლინდებოდა არაჰომოგენური რბილქსოვილოვანი წარმონაქმნის სახით, რომელიც იწვევს სადინრის მკვეთრ ოკლუზიას და ღვიძლშიდა სადინრების გამოსატულ დილატაციას. გამოსახულებებზე მკაფიოდ ჩანდა ბილიარული ოკლუზიის დონე, მის ქვემოთ სადინრების სანათური ნორმალური იყო. მრ ქოლანგიოგრამებზე შესაძლებელი იყო დაზიანების სიგრძის განსაზღვრა დილატირებულ და ნორმალურ სადინრებს შორის მანძილის მიხედვით.

ნადვლის საერთო სადინრის სიმსივნის დროს შესაძლებელი იყო სტენოზირებული უბნის დამოკიდებულების შეფასება ბუშტის სადინრის მიმართ. გადიდებული ნადვლის ბუშტის არსებობა მიუთითებდა ცისტოქუსის კაუდალური ნაწილის პროცესში ჩართვაზე.

T1 და T2 სპინ-ექო შეწონილი რეჟიმები ძალიან მნიშვნელოვანია ნეოპლასტიური პროცესის შეფასებისთვის. ინფილტრაციულ სკიროზული ტიპის დროს ხშირად შეუძლებელია ექსპანსიური პროცესის ვიზუალიზაცია და მხოლოდ მცირედ მომატებული ინტენსივობის სიგნალის მქონე უბნის არსებობა შეიძლება განირჩეს T2 შეწონილ გამოსახულებებზე. ხშირად რთულია მისი განსხვავება ისეთი კეთილთვისებიანი ინფილტრაციებისგან, როგორცაა მასკლეროზებელი ქოლანგიტი და იატროგენული სტენოზები.

ქოლანგიოცელულარული სიმსივნის ექსპანსიური ფორმები ზუსტად შეიძლება შეფასდეს კარის დონეზე. T2 შეწონილ გამოსახულებებზე მომატებული ინტენსივობის სიგნალით და დაბალი ინტენსივობის სიგნალით T1 შეწონილ გამოსახულებებზე, განლაგებულია პორტალური ვენის მიმდებარედ და შეესაბამება

ბილიარულ ოკლუზიას. რთულია სიმსივნის ღვიძლშიდა ფორმების გარჩევა მეტასტაზებისგან. ისინი წარმოადგენენ სოლიდურ სიმსივნეს ღვიძლშიდა ზრდით, სუსტად ჰიპერინტენსიური სიგნალით T2 რეჟიმში. ასეთ შემთხვევაში კრანიულად სეგმენტარული სადინრების დილატაცია გვეხმარება სწორ პრეოპერაციულ დიაგნოსტიკაში, რომელიც უნდა დადასტურდეს კანგავლითი ბიოფსიით.

პრეოპერაციული შეფასებისას მნიშვნელოვანია სიმსივნის გავრცელების, სისხლძარღვში ინვაზიის, წილის ატროფიის და მეტასტაზირების განსაზღვრა. ჩვენს მიერ პაციენტები დაყოფილ იქნა ბისმუტის კლასიფიკაციის მიხედვით:

1. ტიპი I, მოიცავს მხოლოდ დისტალურ სადინრებს.
2. ტიპი II, მოიცავს ღვიძლის მარჯვენა და მარცხენა სადინრების კონფლუენსს.
3. ტიპი III, მოიცავს ან მარჯვენა (ტიპი IIIა) ან მარცხენა (ტიპი IIIბ) ღვიძლის სადინრებს.
4. ტიპი IV, მოიცავს ორივე, მარჯვენა და მარცხენა სადინრების მეორე რიგის კონფლუენსს.

სანადვლე სადინრების კიბოს სტენტირებით მკურნალობის საკითხი წყდებოდა ენდოსკოპიური რეტროგრადული ქოლანგიოპანკრეატოგრაფიის და მაგნიტურ-რეზონანსული ქოლანგიოპანკრეატოგრაფიის შემდეგ, რადგან ამ გამოკვლევებითაა შესაძლებელი დადგინდეს არამარტო სიმსივნის არსებობა, არამედ განისაზღვროს შევიწროება, დეფორმაცია და სტენტის გატარების შესაძლებლობა. შევიწროვებისა და დეფორმაციის ზომიდან გამომდინარე უნდა შეირჩეს სტენტის მასალის საკითხი, რაც უფრო მეტია სიმსივნით გამოწვეული შევიწროების სიგრძე (4სმ-ზე მეტი) და მეტად არის გამოწვეული დეფორმაცია, უფრო მისაღებია პოლიმერული სტენტების გამოყენება. ხოლო თუ შევიწროების ზომა 4სმ-ზე ნაკლებია და დეფორმაცია ნაკლებად არის გამოხატული რეკომენდებულია მეტალის სტენტების გამოყენება. ჰეპატიკოქოლედოქის სიმსივნეების დროს რეკომენდებულია მეტალის სტენტების გამოყენება, რადგან მათ მცირე სიგრძის შევიწროებაში მეტი ფიქსაციის უნარი გააჩნიათ.

ენდოსკოპიური რეტროგრადული ქოლანგიოპანკრეატოგრაფია საბოლოოდ წყვეტდა შესაძლებელი იყო თუ არა ენდოსკოპიური მიდგომით სადინრების

სიმსივნეების სტენტირებით მკურნალობა. მაშინ, როდესაც შეუძლებელი იყო რეტროგრადული ქოლანგიოგრაფიის წარმოება, და ღვიძლშიდა სანადვლე გზები დილატირებული იყო ნაწარმოები იქნა ტრანსკუტანული ტრანსჰეპატური ქოლანგიოგრაფია შემდგომი დრენირებით.

კანგავლითი ღვიძლგავლითი ქოლანგიოგრაფია შემდგომი დრენირებით ჩატარდა 12 პაციენტს. ქოლანგიოგრაფიისას აღინიშნა ღვიძლშიდა და ღვიძლგარეთა სანადვლე გზების დილატაცია. ამპულარულ ნაწილში ქოლედოქუსი ვიწროვდებოდა ლათინური ასო V-ს სახით 7 შემთხვევაში, ხოლო U-ს სახით 5 შემთხვევაში. საკონტრასტო ნივთიერების გადასვლა 12-გოჯა ნაწლავში აღინიშნა 6 შემთხვევაში.

კომპლექსური გამოკვლევებით დადგინდა, რომ ქოლედოქის სიმსივნის 27 შემთხვევიდან 11 (40,7%) შემთხვევაში სიმსივნე ჩაზრდილი იყო პანკრეასის თავის ქსოვილში, 12-გოჯა ნაწლავის კედელში, აღინიშნებოდა პარაკავალური ლიმფური კვანძების და ღვიძლის მეტასტაზური დაზიანება, 16 (59,3%) შემთხვევაში კი სიმსივნე ვრცელდებოდა სადინრის სანათურში და პანკრეასის თავის ქსოვილში. ჰეპატიკოქოლედოქის სიმსივნეების დროს 6 შემთხვევაში სიმსივნე იკავებდა სადინრის სანათურს და იწვევდა მის დეფორმაციას და შევიწროებას.

კონფლუენსის დონეზე არსებული სიმსივნის 22 (44,9%) შემთხვევაში აღინიშნებოდა სიმსივნის გავრცელება სადინრის სანათურში, დისტალურად ჰეპატიკოქოლედოქუსზე და ღვიძლის კარის მიდამოში.

სანადვლე სადინრების სიმსივნის დიაგნოსტიკების შემდეგ ნაცადი იყო ენდოსკოპიური სტენტირება 41 შემთხვევაში. ქოლედოქის სიმსივნის 8 შემთხვევაში ჩატარდა სტენტირება. ჰეპატიკოქოლედოქის სიმსივნეების 4 შემთხვევაში ჩაიდგა სტენტები, კონფლუენსის დონეზე არსებული სიმსივნის დროს 9 შემთხვევაში ნაცადი იქნა სტენტირება, მაგრამ დეფორმაციისა და შევიწროვების გამო მასში გამტარის შეყვანა ვერ მოხერხდა. სტენტირებისთვის ვიყენებდით პოლიმერულ (PBD -6Z/7Z და PBD -6Z/2) სტენტებს.

კანგავლითი ღვიძლგავლითი ქოლანგიოგრაფია შემდგომი დრენირებით და სტენტირებით ქოლედოქის სიმსივნის დროს ჩატარდა 5 შემთხვევაში,

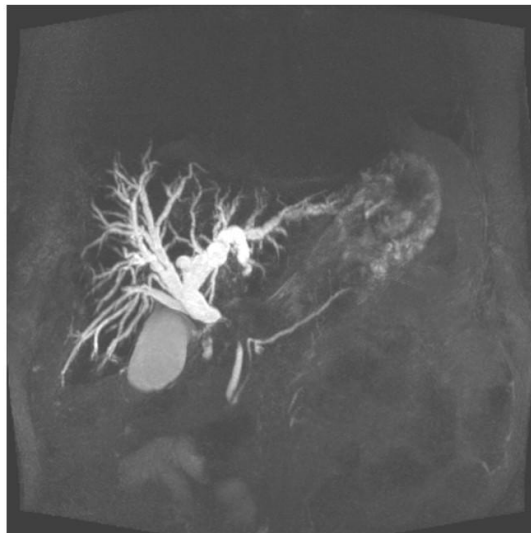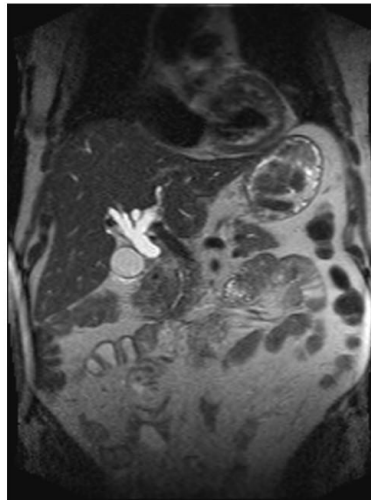
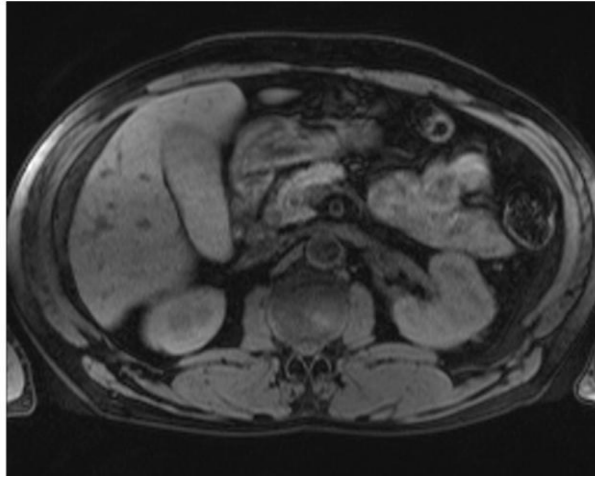
ჰეპატიკოქოლედოქის -2 შემთხვევაში, კონფლუენსის სიმსივნის 9 შემთხვევიდან სტენტირება ჩატარდა 2-ში, 7-კი მხოლოდ დრენირება.

ქოლედოქის სიმსივნის დროს 1 შემთხვევაში ჩატარდა ოპერაცია ჰეპატიკოენტეროანასტომოზის ჩამოყალიბებით. კონფლუენსის დონეზე არსებული სიმსივნისას 1 შემთხვევაში ჩატარდა ოპერაცია ბიჰეპატიკოენტეროანასტომოზის ჩამოყალიბებით.

მაგნიტურ-რეზონანსული ტომოგრაფიის და მაგნიტურ-რეზონანსული ქოლანგიოპანკრეატოგრაფიის დანიშნულება არის დაავადების დიაგნოსტიკა, სიმსივნის გავრცელების შეფასება, რაც რეზექტაბელობის და ოპტიმალური პალატიური დრენირების განსაზღვრის საშუალებას იძლევა. ენდოსკოპიური რეტროგრადული ქოლანგიოპანკრეატოგრაფია და კანგავლითი ღვიძლგავლითი ქოლანგიოგრაფია არ წარმოადგენს ზუსტ მეთოდს სიმსივნის ადგილობრივი გავრცელების შეფასებაში, კერძოდ კარის საზღვრებს გარეთ გავრცელებული სიმსივნის დიაგნოსტიკაში, რადგან მრავლობითი სტენოზები, რომელიც გამოყოფს სეგმენტურ სადინრებს ერთმანეთისგან ართულებს ბილიარული ხის გამოსახვას.

მაგნიტურ-რეზონანსულ ქოლანგიოპანკრეატოგრაფიას გააჩნია მაღალი მგრძობელობა სიმსივნის დიაგნოსტიკაში. შესაძლებელია სადინრების სრულად წარმოსახვა სტრიქტურის პროქსიმალურად და დისტალურად. სიმსივნის სტადიურობის და ღვიძლის პარენქიმის დაზიანების ხარისხის დადგენა, ასევე კარის ლიმფური კვანძები, ვენა და ღვიძლის არტერიები შესაძლებელია შეფასდეს დამატებით T1 შეწონილ გრადიენტ-ექო რეჟიმში ცხიმის დათრგუნვით კონტრასტული გაძლიერებისას.

ქოლედოქის ინტრაპანკრეატიკული ნაწილის ობსტრუქცია უნდა დიფერენცირდეს პანკრეასის თავის კარცინომასთან, ამპულარული მიდამოს კარცინომასა ან პანკრეატიტით გამოწვეულ ობსტრუქციასთან. ობსტრუქციის მიზეზის განსაზღვრა მნიშვნელოვანია მკურნალობის ტაქტიკის დაგეგმვისთვის. არასწორ კიდებიანი ან ე.წ. „თავის კუდის“ მსგავსი სტენოზი უფრო კარცინომაზე მიუთითებს, ვიდრე პანკრეატიტზე. ქოლანგიოპანკრეატოგრამაზე ე.წ. „ორმაგი სადინრის“ ნიშანი მიუთითებს პანკრეასის თავის კარცინომაზე (ქოლედოქის და ვირსუნგის სადინრის გამოსახულება).



*სურ. 28. ავადმყოფი 65წ. მამრ. ჰეპატიკუსის სიმსივნე, მრ-ქოლანგიოგრაფებზე
ისახება სადინრის მკვეთრი ოკლუზია და ღვიძლშიდა სადინრების გამოსატული*

დილატაცია. გამოსახულებებზე მკაფიოდ ჩანს ბილიარული ოკლუზიის დონე, მის ქვემოთ ქოლედოქი ნორმალურია.

3.6.2. ღვიძლის კარის ქოლანგიოკარცინომა საკმაოდ ხშირად ვითარდება და სადინრების სიმსივნეების საერთო რაოდენობის 50%-ს შეადგენს. ზოგჯერ სიმსივნე მცირე ზომისაა, რომელიც ვლინდება ბილიარული ობსტრუქციის, სიყვითლის ან ქოლანგიტის კლინიკით. უხშირესად არის ინფილტრაციული ტიპი (70%-ში). პროგნოზი არაკეთილსაიმედოა.

ჩვენს მიერ შესწავლილ იქნა ნაღვლის პროქსიმალური სადინრების სიმსივნის მქონე 49 პაციენტის მონაცემები. ასაკი მერყეობდა 35-დან 83 წლამდე. ძირითად ჯგუფს წარმოადგენდნენ მამაკაცები -36 პაციენტი (73,5%). დაავადების ძირითადი გამოვლინება იყო ტკივილის გარეშე მექანიკური სიყვითლე 49 (100%). ბილირუბინემიის რიცხვები მერყეობდა 10,32-დან 990,5მკმოლ/ლ, ამ პაციენტთა უმრავლესობასთან 27 (55,1%) გამოვლინდა მძიმე ხარისხის სიყვითლე. ასევე ხშირ კლინიკურ გამოვლინებას წარმოადგენდა კანის ქავილი n=43 (87,8%), წონაში დაკლება- n=11 (22,4%)-ში, ტკივილი ეპიგასტრიუმში და მარჯვენა ფერდქვეშა არეში- n=9 (16,4%)-ში.

ონკოლოგიური პროცესის სტადიურობა დგინდებოდა TNM კლასიფიკაციის მიხედვით. სიმსივნის სანაღვლე გზებზე გავრცელების განსაზღვრისთვის ყველაზე ხშირად გამოიყენება Bismuth-corlett-ის კლასიფიკაცია. TNM კლასიფიკაციის მიხედვით სიმსივნის I სტადიის დროს მოგვმართა 7 (14,3%) პაციენტმა, II სტადია გამოვლინდა 13 (26,5%)-შემთხვევაში, III სტადია დაუდგინდა 11 (22,5%) პაციენტს, IVა- 10 (20,4%), IVბ- მეტასტაზებით ღვიძლში ან კარცინომატოზით -8 (16,3%) პაციენტს.

ნაღვლის პროქსიმალური სადინრების სიმსივნის (კლაცინის) დიაგნოსტიკა მოიცავდა კლინიკური გამოვლინებების, ლაბორატორიული მონაცემების, ულტრაბგერითი, კომპიუტერული ტომოგრაფიის- ინტრავენური გაძლიერებით, მაგნიტურ-რეზონანსული ქოლანგიოპანკრეატოგრაფიის და პირდაპირი კონტრასტირების მეთოდების (ერქპგ, ტტქ) მონაცემების შეფასებას.

სისხლის ბიოქიმიურ ანალიზში გამოვლინდა მექანიკური სიყვითლის და ქოლესტაზისთვის დამახასიათებელი ცვლილებები, ამასთან ბილირუბინის დონე

(პირდაპირის ხარჯზე), ტუტე ფოსფატაზას და გამაგლუტამილტრანსპეპტიდაზას აქტივობა ძალიან მაღალი იყო. აღნიშნული სიმსივნის დროს ყველა შემთხვევაში სისხლის შემადგენელ სისტემაში გამოვლინდა ღრმა დარღვევები. სიმსივნის მარკერების დონე მაღალი იყო. ალფა-ფეტოპროტეინი მომატებული იყო 35,2%-შემთხვევაში, CEA 36,4%-ში. ყველაზე მეტი მგრძობელობით ხასიათდებოდა ონკომარკერი CA-19-9, რომელიც იყო მომატებული 18 (81,8%) პაციენტთან. დიფერენციალური დიაგნოზის დროს გასათვალისწინებელია, რომ ონკომარკერების მომატება დამახასიათებელია ღვიძლის კეთილთვისებიანი დაავადებებისთვის, როგორცაა პირველადი მასკულროზებელი ქოლანგიტი, პირველადი ბილიარული ციროზი, და სხვა, ასევე ღვიძლის მეტასტაზური დაზიანება.

მკურნალობის ტაქტიკის განსაზღვრისთვის მნიშვნელოვანია ობსტრუქციის დონის დადგენა. დიაგნოსტიკის პირველ ეტაპზე ტარდებოდა ულტრაბგერითი კვლევა, რომლის მეშვეობით გამოვლინდა: ღვიძლშიდა სადინრების დილატაცია, სტრიქტურის ქვემოთ სადინრების ვიზუალიზაცია შეუძლებელი იყო, რომლებიც უფრო დისტალურად ნორმალურად ვლინდებოდა, ასევე სახეზე იყო ჩაფუშული ნაღვლის ბუშტის არსებობა. აღსანიშნავია, რომ კლაცკინის სიმსივნე რთული სადიაგნოსტიკო იყო და საზღვრები დგინდებოდა მეორადი ნიშნების მიხედვით: ცვლილებები სანაღვლე სადინრების მხრივ სიმსივნური სტრიქტურის ზემოთ. ულტრაბგერითი კვლევით ღვიძლის კარის მიდამოში ჩანდა სიმსივნე, წილოვანი სადინრების შეერთების ადგილას, არამკაფიო, არასწორი კონტურებით, არაერთგვაროვანი, ძირითადად იზო-ან რამდენადმე ჰიპერექოგენური სტრუქტურის. დოპლეროგრაფიით სიმსივნეში სისხლძარღვების ვიზუალიზაცია არ ხდებოდა. საყურადღებო ნიშანია, ასევე ღვიძლის არტერიის ექსტრავაზალური კომპრესია და არაღვიძლისმიერი პორტალური ჰიპერტენზია, რაც დაკავშირებული იყო პროცესის ღვიძლ-თორმეტგოჯა იოგში გავრცელებასთან. 9 (40,9%) შემთხვევაში გამოვლინდა კარის ვენის და ღვიძლის არტერიის ექსტრავაზალური კომპრესიის ულტრაბგერითი სურათი. ინტრაოპერაციულად ულტრაბგერითი კვლევის გამოყენება ზრდის მეთოდის დიაგნოსტიკურ სიზუსტეს. პაციენტთა დაახლოებით ნახევარში გამოვლინდა ციროზის ულტრაბგერითი ნიშნები. 1 (4,5%) შემთხვევაში დიაგნოსტირდა ღვიძლის აბსცესები, 13 (59%)-ში პორტალური ჰიპერტენზიის ნიშნები, ასციტი- 3 (13,6%)-ში. ღვიძლშიდა მეტასტაზების შესაძლო 9 შემთხვევიდან, 5-ში დადასტურდა მეტასტაზების არსებობა, შესაბამისად

მგრძობელობამ შეადგინა 91,1%, სპეციფიურობამ- 98,3%, დიაგნოსტიკურმა სიზუსტემ- 96,4%. თავად სიმსივნის ვიზუალიზაცია შესაძლებელი იყო 10 (45,8%) შემთხვევაში. თუმცა მეორადი ნიშნებით ეჭვი მივიტანეთ 18 (81,8%)-ში.

კომპიუტერული ტომოგრაფიით იგივე ნიშნები უფრო მკაფიოდ ვლინდებოდა, რაც ულტრაბგერითი კვლევისას, ასევე ისეთი არასპეციფიური სიმპტომი, როგორცაა დაზიანებული წილის ატროფია, ხოლო კონტრასტერალური წილის ჰიპერტროფია, რაც ირიბად კარის ვენაში ჩაზრდაზე მიუთითებს. სიმსივნის ინვაზია ღვიძლის პარენქიმაში და სისხლძარღვოვან სტრუქტურებში ვლინდებოდა იშვიათად. ნაღვლოვანი ბლოკის დონის დადგენა კომპიუტერული ტომოგრაფიით შესაძლებელი იყო შემთხვევათა 89%-ში, ობსტრუქციის სიმსივნური გენეზი დადგინდა სიმსივნის ვიზუალიზაციის შემთხვევაში, ი/ვ კონტრასტული გაძლიერების შემდეგ. 42% შემთხვევაში სწორად მოხდა სიმსივნის რეზექტაბელობის შეფასება. ჩვენი მონაცემებით, კომპიუტერული ტომოგრაფია მეტ ინფორმაციას გვაძლევს სადინრების დრენირებამდე გამოკვლევის შემთხვევაში, რადგან სადინრების დეკომპრესია მნიშვნელოვნად ამცირებს მეთოდის მგრძობელობას ბლოკის დონის განსაზღვრისათვის.

ღვიძლის კარის ქოლანგიოკარცინომა, როგორც წესი მცირე ზომისაა და მისი დაფიქსირება ულტრაბგერით ან კომპიუტერული ტომოგრაფიით რთულია.

მაგნიტურ-რეზონანსულ ქოლანგიოპანკრეატოგრამებზე კარის ქოლანგიოკარცინომები ისახებოდა ზომიერად არათანაბრად გასქელებული სადინრების (3-5მმ) სახით, ღვიძლშიდა სადინრების დილატაციით (სურ.29). მრ ტომოგრამებზე T1 შეწონილ გამოსახულებებზე სიმსივნე ვლინდებოდა ჰიპოინტენსიური სიგნალით, ხოლო T2 გამოსახულებებზე ზომიერად ჰიპერინტენსიური სიგნალით. ტიპური კონტრასტული გაძლიერება არ ახასიათებდა. თუმცა, მიმდებარე ღვიძლის პარენქიმასთან შედარებით იყო ჰიპოვასკულარული და მოგვიანებით ფაზაში გამოავლინა ჰეტეროგენული გაძლიერება, რაც ფიბროზის არსებობას შეესაბამებოდა. სიმსივნის პროქსიმალურად ისახება სადინრების კედლების კონტრასტული გაძლიერება. 1 შემთხვევაში გამოვლინდა სეგმენტის ატროფია, რაც კარის ვენაში ინვაზიის შედეგი იყო.

მრ ტომოგრაფებზე T1 შეწონილ გამოსახულებებზე ღვიძლის კარის ქოლანგიოკარცინომა ისახებოდა ჰიპო ან იზონინტენსიური სიგნალით ღვიძლის პარენქიმასთან შედარებით, ხოლო T2 შეწონილ გამოსახულებაზე სხვადასხვა ინტენსიობის სიგნალებით. მაღალდიფერენცირებადი ქოლანგიოკარცინომა ჰიპერინტენსიური სიგნალით ვლინდებოდა T2 იმპულსური თანმიმდევრობით კვლევისას. კონტრასტული გაძლიერების შემდეგ სიმსივნე დასაწყისში კვლავ ჰიპონინტენსიურია, მოგვიანებით ვლინდება საკონტრასტო ნივთიერების ჩართვა, რომელიც 120-ე წამზე აღწევს პიკს. ფაქტორები, რომლებიც მიუთითებდა, სიმსივნის ინოპერაბელობაზე, არის ინვაზია ღვიძლის პარენქიმაში და მსხვილ სისხლძარღვებში. მრ ტომოგრაფებზე ასევე შესაძლებელი იყო რეგიონალური ლიმფური კვანძების, პორტოკავალური კვანძების და პერიტონეუმში სიმსივნის გავრცელების ხარისხის შეფასება.

პირდაპირი კონტრასტირების მეთოდებიდან დიაგნოსტიკური თვალსაზრისით შედარებით ინფორმატიულია კანგავლითი ღვიძლგავლითი ქოლანგიოგრაფია (ტტკ). მაღალინფორმატიულია ობტურაციის პროქსიმალური დონის განსაზღვრისათვის. ამ დროს მგრძნობელობამ ჩვენი მონაცემებით შეადგინა 95,2%, სპეციფიურობა რამდენადმე დაბალია და მიაღწია 88%. ასევე შესაძლებელია კანგავლითი ღვიძლგავლითი ქოლანგიოსტომის წარმოება სადინრების დეკომპრესიის მიზნით. ტტკ-ზე პროქსიმალური სადინრების სიმსივნის ყველა შემთხვევაში გამოვლინდა ბლოკის პროქსიმალური დონე.

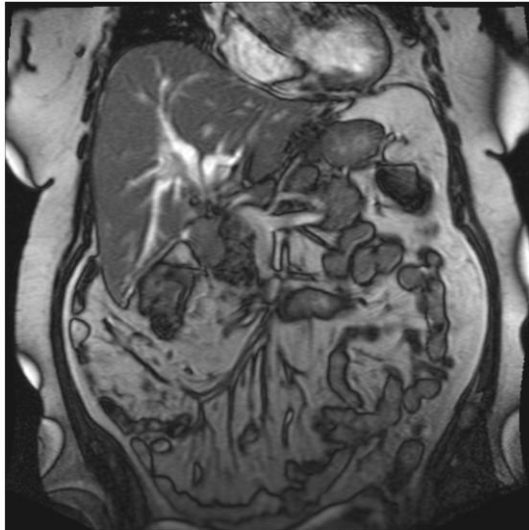
ენდოსკოპიური რეტროგრადული ქოლანგიოპანკრეატოგრაფიის მგრძნობელობა პროქსიმალური ბლოკის დიაგნოსტირებისთვის საკმაოდ მაღალია და აღწევს 95%-ს, პროქსიმალური სადინრების სიმსივნის შემთხვევაში მიიღება ინფორმაცია მხოლოდ ბლოკის ქვედა საზღვრის შესახებ, ობსტრუქციის ზემოთ სადინრების შესახებ მონაცემებს ვერ ვღებულობთ. ჩვენი მონაცემებით, თუ არაინვაზიური მეთოდებით დადგენილია ბილიარული სადინრების პროქსიმალური ბლოკი, ენდოსკოპიური რეტროგრადული ქოლანგიოპანკრეატოგრაფიის ჩატარება არ არის მიზანშეწონილი. დეკომპრესიის გარეშე ამ მანიპულაციას მიყვავართ ქოლანგიტის გამწვავებამდე.

სიმსივნის რეზექტაბელობის განსაზღვრისთვის მნიშვნელოვანია სიმსივნის ღვიძლის კარის სისხლძარღვებში ინვაზიის დადგენა. ანგიოგრაფიის სიზუსტე არ არის მაღალი და აღწევს 25%-ს.

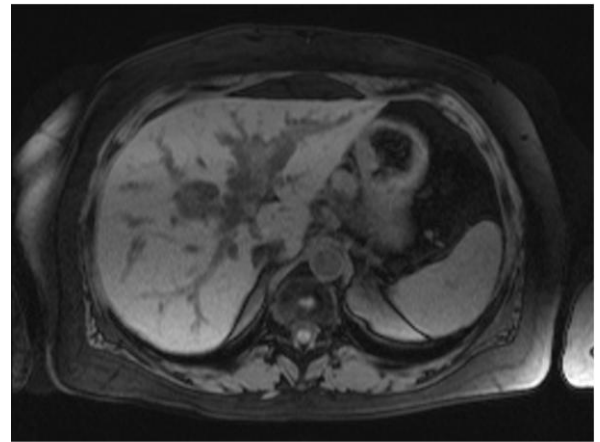
არარეზექტაბელობის მრ კრიტერიუმებია:

1. მეორე რიგის სადინრების დაზიანება ორმხრივად.
2. პორტული ვენის ოკლუზია ბიფურკაციის პროქსიმალურად.
3. ერთ-ერთი წილის ატროფია
4. ერთ-ერთი წილის ატროფია, კონტრალატერალურად მეორე რიგის სადინრების ჩართვით
5. შორეული მეტასტაზები პერიტონეუმში, ღვიძლში ან ფილტვებში.

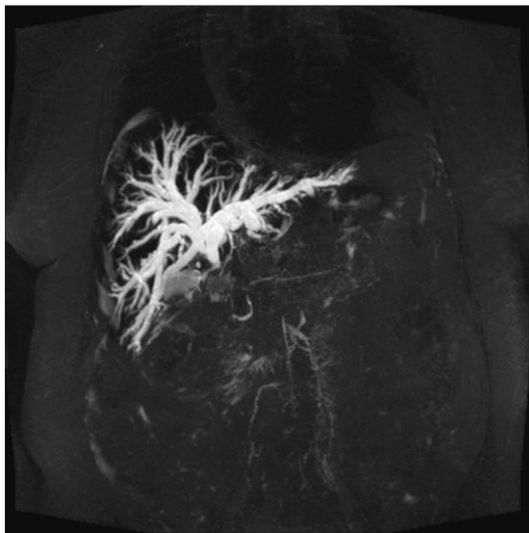
მრ ქოლანგიოგრაფიით შესაძლებელია ობსტრუქციის მიზეზის განსაზღვრა, ავთვისებიანი და კეთილთვისებიანი გენეზის დიფერენცირება, რაც არც თუ იოლი სადიფერენციაციოა. ავთვისებიანი სტრიქტურის დროს სადინრის კიდები როგორც წესი არასწორია, კეთილთვისებიანის დროს, კიდები სადაა და მკაფიო (კონუსისებური). სიმსივნის არსებობის დროს, მრ ქოლანგიოგრამაზე, T1 და T2 შეწონილ რეჟიმებში, ჩანს სტრიქტურის მიმდებარედ არსებული მოცულობითი წარმონაქმნი. მრ ქოლანგიოგრამა გვეხმარება სიმსივნის დროს არსებული სტრიქტურის ადგილის და მისი ზომის დადგენაში. მრ მონაცემების გათვალისწინებით შესაძლებელია განისაზღვროს მკურნალობის ტაქტიკა კერძოდ, ჩატარდეს კანგავლითი ღვიძლგავლითი ქოლანგიოგრაფია სტენტის ჩადგმით, თუ რეტროგრადული ინტერვენცია. შესაბამისად რისკი, დაკავშირებული ინვაზიურ პროცედურებთან აცილებულია.



ა)



ბ)



გ)

სურ 29. მრ ქოლანგიოგრაფია. კლაცკინის სიმსივნე. მრ ქოლანგიოგრამაზე დვიდშიდა სანადვლე გზები დილატირებულია. ბიფურკაციიდან ისახება არაჰომოგენური სტრუქტურის მოცულობითი წარმონაქმნი, უსწორმასწორო, მკრთალი კონტურებით. იგი იწვევს სანადვლე გზების ბლოკს, რის გამოც ჰეპატიკუსი ნაწილობრივ და ქოლედოქი მთლიანად არ დიფერენცირდება. ვირზუნგის სადინარი არ არის დილატირებული.

დიფერენციალური დიაგნოზი უნდა გატარდეს პირველად მასკლეროზებელ ქოლანგიტთან, კეთილთვისებიან სტრიქტურებთან, მირიზის სინდრომთან, ღვიძლის კარის მეტასტაზურ დაზიანებასა და ნაღვლის ბუშტის კიბოსთან.

3.6.3. პერიფერიული ღვიძლშიდა ქოლანგიოკარცინომებში გამოყოფენ 3 ძირითად ქვეტიპს: 1. მასის წარმომქმნელი, 2. სადინრის მიმდებარედ ინფილტრაციული ზრდით, და 3. სადინარშიდა ღვიძლშიდა ქოლანგიოკარცინომებს.

ღვიძლშიდა სადინრების სიმსივნის შემთხვევაში (n=9) შეიძლება განვითარდეს კვანძოვანი ტიპი, ექსპანსიური ზრდით, სადინრების ინფილტრაციით და მიმდებარე პარენქიმაზე გავრცელებით. პირველი ტიპი ყველაზე ხშირია და სიხშირით მეორე ადგილზეა ჰეპატოცელულარული კარცინომის შემდეგ, რამაც დაახლოებით შემთხვევათა 10%-ს შეადგინა. იგი კლინიკურად გვიან ვლინდება, ძირითადად მაშინ, როდესაც ხდება ინვაზია ღვიძლის საერთო სადინარში ან მეტასტაზირება კარის ლიმფურ კვანძებში. T1 შეწონილ მრ ტომოგრაფებზე სიმსივნე ისახება ჰიპოინტენსიური, ხოლო T2 შეწონილ გამოსახულებებზე ჰიპერინტენსიური სიგნალით. T2 შეწონილ გამოსახულებებზე ჰიპოინტენსიური უბნების არსებობა ფიბროზის არსებობაზე მიუთითებს. კონტრასტული გაძლიერების ტიპი დამოკიდებულია სიმსივნის ზომაზე. მცირე ზომის სიმსივნეს (2-4მმ) ახასიათებს ჰომოგენური დაკონტრასტირება და ემსგავსება ჰეპატოცელულარულ კიბოს. დიდი ზომის სიმსივნეს ახასიათებს პერიფერიული გაძლიერება, შემდგომში ცენტრისკენ გადაადგილებით. მოგვიანებითი კონტრასტული გაძლიერება არასრულად დაკონტრასტირებული უბნების არსებობით პერიფერიული ქოლანგიოკარცინომისთვის არის დამახასიათებელი, რაც მიუთითებს პერიფერიულ ნეოვასკულარიზაციაზე და ფიბროზული უბნების არსებობაზე.

პერიფერიული ინფილტრაციული ქოლანგიოკარცინომა რადიოლოგიურად და პათოლოგიურად იდენტურია კარის ინფილტრაციული ქოლანგიოკარცინომისა (კლაცკინის სიმსივნე), მაგრამ ლოკალიზებულია პერიფერიაზე. ვლინდება დაზიანებული სადინრების არათანაბარი შევიწროება, რასაც მიყვავართ ობსტრუქციამდე.

მესამე ტიპს აქვს შედარებით კარგი გამოსავალი. ამ სიმსივნეს ახასიათებს ლორწოვანში ზედაპირული ზრდა, რასაც მივყავართ სეგმენტური და წილოვანი სადინრების დილატაციამდე. სადინარშიდა მასა კონტრასტული გაძლიერების შემდეგ ვლინდება, როგორც რბილქსოვილოვანი წარმონაქმნი.

პერიფერიული ქოლანგიოკარცინომები იზო ან ჰიპოინტენსიური სიგნალით გამოისახა T1 შეწონილ რეჟიმში და საშუალო ან მკვეთრად ჰიპერინტენსიური სიგნალით T2 შეწონილ გამოსახულებაზე. წარმონაქმნი ინფილტრირებს სადინრის კედლებში და იწვევს ღვიძლშიდა სადინრების იზოლირებულ დილატაციას.

სიმსივნით მარცხენა ღვიძლშიდა სადინრების დაზიანების დროს 5 პაციენტს ჩაუტარდა მარცხენამხრივი ჰემიჰეპატექტომია. დანარჩენ 4 პაციენტს, რომელთაც გამოუვლინდა დაავადების IV სტადია ჩაუტარდა პალიატიური ჩარევა კერძოდ, კანგავლითი ღვიძლგავლითი ქოლანგიოსტომია და ენდოპროტეზირება მექანიკური სიყვითლის სიმპტომების შემცირების მიზნით.

ჩვენს მიერ გამოკვლეულ იქნა ერთი პაციენტი ღვიძლშიდა სანადვლე გზების ცისტადენომით. მაგნიტურ-რეზონანსულ ტომოგრამებზე ღვიძლის მეოთხე-მესამე სეგმენტების საპროექციო არეში, გამოვლინდა არასწორ, მკვეთრკონტურებიანი, პოლიციკლური შენების, დაბალის სიმკვრივის მოცულობითი წარმონაქმნი, რომელიც მიჰყვებოდა მარჯვენა და მარცხენა ღვიძლშიდა სანადვლე სადინრებს და იწვევდა მათ დეფორმაციას. მრ-ქოლანგიოგრამებზე სანადვლე გზები იყო დილატაცირებული და დეფორმული. ჰეპატიკუსი და ქოლედოქი, ვირზუნგის სადინარი არ იყო დილატირებული. ხარისები ცისტადენომაში T2-შეწონილ გამოსახულებებზე უკეთესად ვიზუალიზირდება.

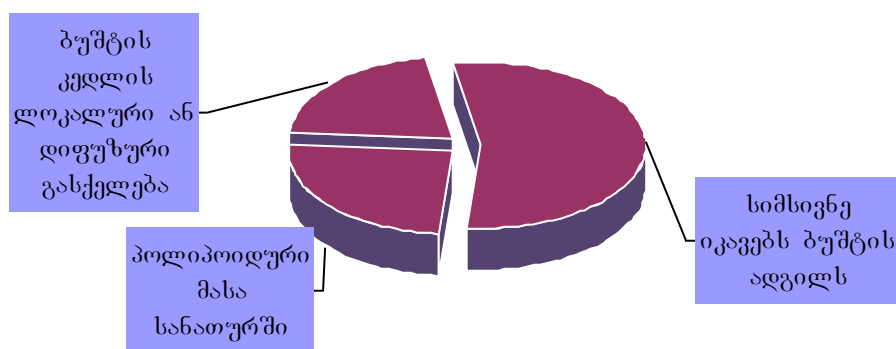
3.6.4. ნადვლის ბუშტის კარცინომა

ნადვლის ბუშტის კარცინომა იშვიათია, თუმცა კუჭ-ნაწლავის სიმსივნეებს შორის იგი მეექვსე ადგილზეა მსხვილი ნაწლავის, პანკრეასის, კუჭის, ღვიძლის და საყლაპავის სიმსივნეების შემდეგ. ხშირია ქალებში (4:1) 60-70 წლის ასაკში. ქოლედოქოლითიაზთან კორელაცია ძალიან მნიშვნელოვანია და განიხილება, როგორც წინასწარგანმწყობი ფაქტორი ქრონიკულ ქოლედისტიტთან ერთად (Grand D et al, 2004). ბუშტის კარცინომის პროგნოზი ცუდია, კერძოდ 6 თვიანი ან 1

წლიანი სიცოცხლისუნარიანობა. ხშირად მკურნალობა მხოლოდ პალიატიურია და გულისხმობს სიყვითლის მოხსნას. სიმსივნის დიდი უმრავლესობა ადენოკარცინომაა.

რადიოლოგიური კვლევით ვლინდება სიმსივნე, რომელიც იკავებს ბუშტის ადგილს (40-65%), ვლინდება ბუშტის კედლის დიფუზური ან ლოკალური გასქელებით (20-30%) ან პოლიპოიდური მასის სახით მის სანათურში (15-25%). დიდი ზიანდება სიმსივნის პირდაპირი ჩაზრდით 90%-ში (Тодуа и соавт. 1989.; Levy A.D. et al. 2001).

დიაგრამა №2



ჩვენს მიერ გამოკვლეული იქნა 42 პაციენტი ბუშტის სიმსივნით. პაციენტები ყველაზე ხშირად უჩიოდნენ მუცლის შებერვას და ტკივილს მარჯვენა ფერდქვეშა არეში. თუმცა ხშირად კლინიკა იყო მწირი და შეესაბამებოდა ქოლელითიაზისას. კლინიკურად სიყვითლე და ბილიარული ობსტრუქცია ყოველთვის არ გამოვლინდა. ამ სიმპტომატიკის არსებობის შემთხვევაში ობსტრუქციის დონე შეესაბამებოდა ცისტოკუსის გამოსვლის ადგილს, ობსტრუქციის ზემოთ სადინრები დილატირებული, ხოლო ქვემოთ ნორმალური ზომის იყო. სიყვითლე გამოწვეული იყო ცისტოკუსის დონეზე სადინრების ინფილტრაციით 13 შემთხვევაში, და ლიმფადენოპათიის გამო კომპრესიით 24 შემთხვევაში.

სიმსივნის ზრდის ტიპის მიხედვით გამოყოფენ სკიროზულს- ბუშტის კედლის ინფილტრაციით და ორგანოს სრული გაქრობით და პაპილარულ ფორმებს, სადაც ყოველთვის შესაძლებელია მორფოლოგიის და სანათურში სიმსივნის ზრდის

განსაზღვრა. ყველა შემთხვევაში ბუშტის სარეცელის ინფილტრაცია ხდება ადრეულად, როგორც წესი IV სეგმენტის დონეზე. დვიდლის კარის ლიმფური კვანძები, ასევე ადრეულ სტადიაზე ერთეობა პროცესში.

ულტრაბგერითი კვლევით ნაღველის ბუშტის კარცინომა გამოისახა წარმონაქმნის სახით, რომელიც იკავებდა ბუშტის საპროექციო მიდამოს 18 შემთხვევაში (42,9%), სანათურში არსებული წარმონაქმნის სახით 13 (30,9%) ან ბუშტის კედლის გასქელების სახით- 11 (26,2%) შემთხვევაში.

პირველ შემთხვევაში წარმონაქმნს ეკავა მთლიანად ბუშტის სანათური, რომელიც არ შეიცავს ნაღველს და ისახებოდა, როგორც არაჰომოგენური სტრუქტურის არასწორ კონტურებიანი წარმონაქმნი დვიდლქვეშა სივრცეში. აღნიშნული წარმონაქმნები 8 შემთხვევაში ვლინდებოდა ჰიპოექოგენურად, ცენტრში ჰიპერექოგენური უბნებით –ნეკროზული დეტრიტის არსებობის გამო.

ულტრაბგერითი კვლევისას ბუშტის სანათურში არსებული წარმონაქმნის სტრუქტურა არაჰომოგენური იყო, მომატებული ექოგენობით, არასწორი, ხორკლიანი კონტურებით, რაც ყვავილოვანი კომბოსტოს შესახედაობას აძლევდა წარმონაქმნს. 7 შემთხვევაში წარმონაქმნის სისქეში გამოვლინდა კონკრემენტი, რამაც ასევე გაართულა დიაგნოსტიკა. ხშირად მსგავსი წარმონაქმნები უნდა დიფერენცირდეს ქოლესტერინული ან ანთებითი პოლიპისგან, ძნელად გადაადგილებადი შეგუბებული ნაღველისგან.

ინფილტრაციული ტიპი იზრდება ბუშტის კედელში და იწვევს მის არათანაბარ გასქელებას, მთელ სიგრძეზე ან გარკვეულ უბანში. ექოგრაფიულად სიმსივნე მომატებული, საშუალო ან დაქვეითებული ექოგენობისაა. არაერთგვაროვანი სტრუქტურით, რაც ართულებს დიაგნოსტიკას. კედლის მსგავსი გასქელება უნდა დიფერენცირდეს მწვავე ან ქრონიკულ ქოლეცისტიტთან, ჰიპერპლასტიურ პროცესებთან, კედლის მეტასტაზურ დაზიანებასთან. კედლის ცვლილებასთან გულის უკმარისობის, თირკმლის უკმარისობის, ჰეპატიტების, ციროზების, პანკრეატიტის, შიმშილობის დროს.

სადავო შემთხვევებში კომპიუტერული ტომოგრაფიით მიღებული შედეგებით შესაძლებელი იყო ბუშტის შიგთავსის სიმკვრივის განსაზღვრა (რბილქსოვილოვანი სტრუქტურა, ნაღველი, ჩირქი). აქვე უნდა იქნას გათვალისწინებული, რომ სიმსივნეთა გარკვეული ნაწილის სიმკვრივე შეიძლება

იყოს დაბალი, და ზოგიერთი აბსცესის სიმკვრივე კი მაღალი, ასე რომ, სოლიდური წარმონაქმნისა და ემპიემის სიმკვრივეები ზოგიერთ შემთხვევაში შეიძლება ემთხვეოდეს ერთმანეთს.

გარდა აღნიშნულისა, კომპიუტერული ტომოგრაფიის საშუალებით შესაძლებელია გამოვავლინოთ ღვიძლ-თორმეტგოჯა იოგის გასქელება, ღვიძლგარეთა სადინრების ობსტრუქცია, გამოწვეული პანკრეატოდუოდენალური და ქოლედოქის გასწვრივ არსებული მეტასტაზურად დაზიანებული ლიმფური კვანძების ზეწოლით. ბუშტის სიმსივნის დროს ხშირია სანადვლე სადინრების დილატაცია. ასევე კარგად ვიზუალიზირდება სიმსივნის ჩაზრდა მიმდებარე ღვიძლის პარენქიმაში. იმ შემთხვევაში თუ კონტრასტული გაძლიერების შემდეგ სანათურშიდა წარმონაქმნის სიმკვრივე გაიზარდა 10ჰა მეტად, საეჭვოა სიმსივნის არსებობაზე. უმრავლეს შემთხვევაში სიმსივნე კონტრასტული გაძლიერების შემდეგ იყო ჰიპოდენსიური. 6 შემთხვევაში სიმსივნის ცენტრში ვლინდებოდა დაბალი სიმკვრივის ნეკროზის უბნები. ამ შემთხვევებში კონტრასტული გაძლიერება ისახებოდა არანეკროზირებულ სიმსივნურ ქსოვილში. სიმსივნის მკაფიო დიფერენცირება შესაძლებელი იყო გვიან კონტრასტულ ფაზაში.

ნადვლის ბუშტის კედლის გასქელების დიაგნოსტიკა დაკავშირებულია სირთულეებთან, რადგან ეს ხშირად დამახასიათებელია მწვავე და ქრონიკული ქოლეცისტიტებისთვის.

მაგნიტურ-რეზონანსული ტომოგრაფია არ გამოიყენება პირველი რიგის მეთოდად ნადვლის ბუშტის კარცინომების დიაგნოსტიკაში, იგი საკმაოდ ინფორმატიულია კედლის კეროვანი თუ დიფუზური გასქელების დროს ნადვლის ბუშტის კარცინომის, ადენომიომატოზის და ქრონიკული ქოლეცისტიტის სადიფერენციაციოდ.

მრ ტომოგრამებზე ნადვლის ბუშტის სიმსივნისთვის დამახასიათებელია T1 და T2 რელაქსაციის დროის გახანგრძლივება. არტერიულ ფაზაში ვლინდებოდა სუსტი კონტრასტული გაძლიერება.

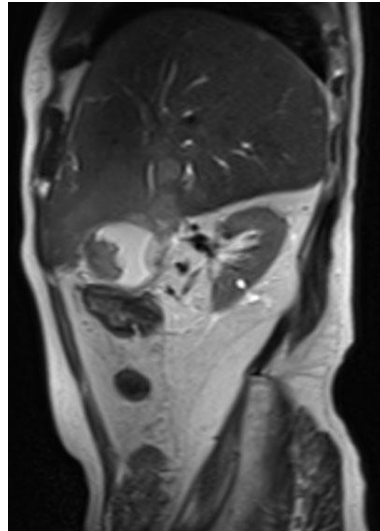
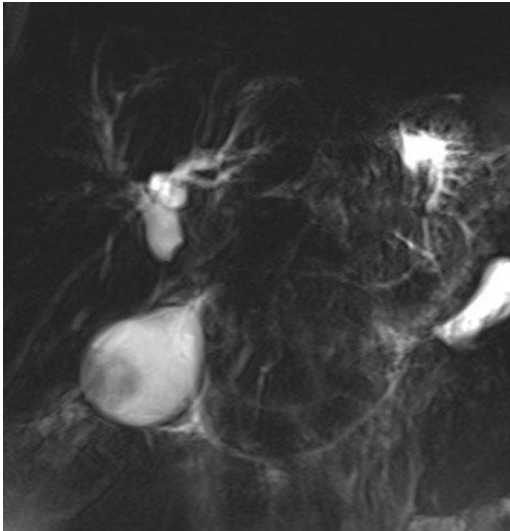
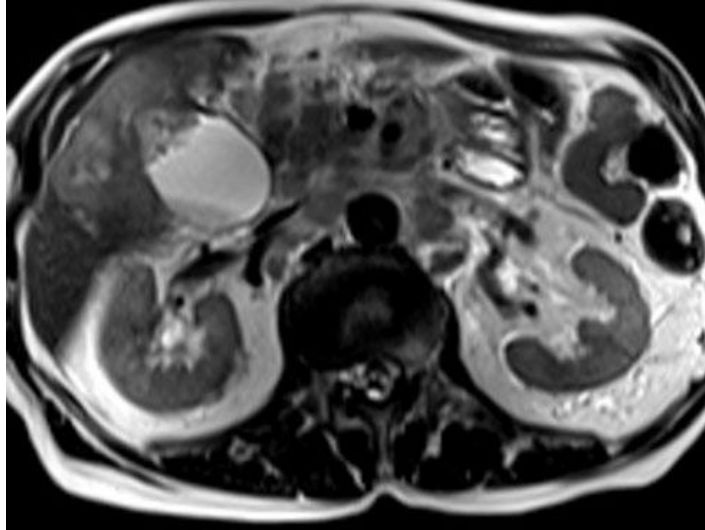
ნადვლის ბუშტის სიმსივნისას მრ ტომოგრამებზე T1 შეწონილ გამოსახულებებზე ისახებოდა ბუშტის კედლების არათანაბარი გასქელება (n=2), და იხო-ან ჰიპოინტენსიური წარმონაქმნი მის სანათურში (n=9). ხოლო T2 შეწონილ

გამოსახულებებზე სუსტად ჰიპერინტენსიური წარმონაქმნები. პოლიპოიდური ფორმის 9-ვე შემთხვევაში მკაფიოდ განიჩეოდა სანათურშიდა წარმონაქმნი. დიფუზურად მაინფილტრირებელი ფორმის 8-ვე შემთხვევაში მოცულობითი წარმონაქმნი სრულად იკავებდა ბუშტის ადგილს და მისი ვიზუალიზაცია შეუძლებელი იყო. T1 შეწონილ გამოსახულებაზე კონტრასტული გაძლიერებით აღნიშნული წარმონაქმნები ისახებოდნენ დაქვეითებული სიგნალით. ცისტეკუსი ნეოპლასტიური პროცესის გამო არ ვიზუალიზირდებოდა.

მაგნიტურ-რეზონანსული ტომოგრაფიის გამოსახულებებზე შესაძლებელი იყო მიმდებარე ორგანოების მდგომარეობის შეფასება. ნათლად ვლინდებოდა სანადვლე გზების დილატაცია და მათში ავსების დეფექტის არსებობა. ძალიან მნიშვნელოვანია კონკრემენტის გამოვლენა, რადგან იგი ხშირად თან სდევს კარცინომას. იგი (n=31) კარგად ვიზუალიზირდებოდა T2 შეწონილ გამოსახულებებზე ჰიპოინტენსიური სიგნალით, სიმსივნის სუსტად მომატებული ინტენსიობის სიგნალის ფონზე (სურ.30).

ამრიგად, მაგნიტურ-რეზონანსული ტომოგრაფია საშუალებას გვაძლევს გამოვლინდეს ავსების დეფექტი, რომელსაც გააჩნია კავშირი ბუშტის კედელთან, მკაფიოდ განისაზღვროს წარმონაქმნის დამოკიდებულება ღვიძლსა და სანადვლე გზებთან, დაფიქსირდეს სითხის მინიმალური რაოდენობა მის სისქეში (რღვევა), ასევე დიაგნოსტირდეს თანმდევი ქოლანგიტი. ნადვლის ბუშტის სიმსივნისას მრ ქოლანგიოგრამებზე ორგანოს ფორმა შეცვლილი იყო, სიმსივნე ვლინდებოდა ჰიპერინტენსიური ნადვლის ფონზე ბუშტის კედელთან ფართე ფუძით დაკავშირებული ავსების დეფექტის სახით. ბუშტის სიმსივნის არსებობაზე ეჭვის დროს მაგნიტურ-რეზონანსული ქოლანგიოგრამები უნდა გატარდეს წვრილი ჭრილებით, მიზანშეწონილია აქსიალური ჭრილებით და ბუშტის გასწვრივ, რაც ზრდის დიფერენციალური დიაგნოსტიკის შესაძლებლობას.

დიდი ზომის სიმსივნის დროს ინფილტრაცია უფრო მეტადაა გამოხატული. მსგავსი სურათი შეიძლება იყოს ლიმფადენოპათიის დროს, ბილიარული სისტემის სტენოზით. ორივე შემთხვევაში საქმე გვაქვს ბილიარული სისტემის პირველად სიმსივნესთან.



სურ. 30. პაციენტი 74წ. მამრ. მაგნიტურ-რეზონანსული ტომოგრაფია-მრ ქოლანგიოპანკრეატოგრაფია– ნაღვლის ბუშტის სიმსივნე დვიდლშიდა მეტასტაზებით.

ენდოსკოპიური რეტროგრადული ქოლანგიოპანკრეატოგრაფია, კანგავლითი დვიდლგავლითი ქოლანგიოგრაფია და ინტრაოპერაციული ქოლანგიოგრაფია გამოიყენება იმ შემთხვევებში, როდესაც საჭიროა სამკურნალო ღონისძიებების ჩატარება. ქოლანგიოგრაფია საშუალებას იძლევა დაფიქსირდეს ავთვისებიანი სტრიქტურები დვიდლგარეთა სადინრების, კონფლუენსის და დვიდლშიდა სადინრების დონეზე. გარდა ამისა, ქოლანგიოგრაფიისას ვლინდება ავსების

დეფექტის არსებობა ბუშტის სანათურში, რომელიც შეესაბამება სიმსივნის ან კენჭის არსებობას.

ჩვენს მიერ, გამოკვლეულ იქნა 1 პაციენტი ნაღვლის ბუშტის ადენომიომატოზით. მრ ტომოგრამებზე გამოვლინდა ნაღვლის ბუშტის კედლის დიფუზური გასქელება, მრავლობითი ინტრამურული კისტოზური კომპენენტებით-როკიტანსკი-აშოფის სინუსები. კონტრასტული კვლევით დამახასიათებელი იყო კუნთოვანი შრის ადრეული და ლორწოვანი შრის შემდგომი დაკონტრასტირება.

ჩვენი მონაცემებით, მრ ტომოგრაფია half-Fourier RARE მიმდევრობით ყველაზე ინფორმატიულია ადენომიომატოზის დიაგნოსტიკებისა და როკიტანსკი-აშოფის სინუსების გამოვლენისათვის (რაც განმასხვავებელ ნიშანს წარმოადგენს ნაღვლის ბუშტის კარცინომისგან).

მაგნიტურ-რეზონანსულ ქოლანგიოპანკრეატოგრაფიას გააჩნია მკაფიოდ განსაზღვრული როლი სანაღვლე გზების სიმსივნურ პროცესებში ჩართვის გამოსავლენად. ამრიგად, ჩვენი კვლევის მონაცემებით მას სრულად შეუძლია აიღოს ენდოსკოპიური რეტროგრადული ქოლანგიოპანკრეატოგრაფიის დიაგნოსტიკური როლი და მიიღება ბევრად მეტი დამატებით ინფორმაცია. მაგნიტურ-რეზონანსული ქოლანგიოპანკრეატოგრაფია არ შემოიფარგლება მხოლოდ სანაღვლე გზების პროცესში ჩართვის გამოვლენით, არამედ ასევე სტანდარტულ მრ-ტომოგრამებზე შესაძლებელია სიმსივნის გავრცელების და შესაბამისად სტადიურობის დადგენა. აქედან გამომდინარე, ენდოსკოპიური რეტროგრადული ქოლანგიოპანკრეატოგრაფია და კანგავლითი ღვიძლგავლითი ქოლანგიოგრაფია, მხოლოდ არარეზექტაბელურ შემთხვევებში უნდა იქნას გამოყენებული, როდესაც საჭიროა სადინრების პალიატიური დრენირება. მეორეს მხრივ რეზექტაბელური შემთხვევები, მრ ტომოგრამებზე პროცესის გავრცელების შეფასების შემდეგ, შესაძლებელია ოპერირებულ იქნეს.

ქოლანგიოკარცინომებით გამოწვეული ობსტრუქცია უნდა დიფერენცირდეს გადიდებული ლიმფური კვანძების კონგლომერატის ზეწოლით გამოწვეული ბილიარული ობსტრუქციისგან. მიმდებარე ორგანოების სიმსივნე, როგორცაა ნაღვლის ბუშტი, პანკრეასი, კუჭი და ნაწლავი, ხშირად არის ავთვისებიანი ლიმფადენოპათიის მიზეზი. ასეთი მდგომარეობა ინკურაბელურია. თერაპიული ჩარევა ამ პაციენტებში შემოიფარგლება ნაღვლის გარე დრენირებით ან სტენტის

იმპლანტაციით სადინარში. ამ შემთხვევაში მრ ტომოგრაფია ქოლანგიოგრაფიით ავლენს, როგორც თავად ბილიარულ ობსტრუქციას, ასევე მის მიზეზს.

ჩვენი მონაცემებით მაგნიტურ-რეზონანსული ტომოგრაფიის მგრძობელობა, სპეციფიურობა და დიაგნოსტიკური სიზუსტე კეთილთვისებიანი და ავთვისებიანი ობსტრუქციის გამოვლენაში არის, შესაბამისად 91,0%, 96,5%, და 94,0%. მრ ქოლანგიოგრამაზე შესაძლებელია ავთვისებიანი სიმსივნით გამოწვეული ობსტრუქციის ადგილისა და დილატაციის ხარისხის განსაზღვრა. მაგნიტურ რეზონანსული ქოლანგიოგრაფიით შესაძლებელია სტრიქტურის პროქსიმალურად და დისტალურად სადინრების ვიზუალიზაცია და დაზიანების ზუსტი კლასიფიცირება, რაც სწორად დაგეგმილი მკურნალობის წინაპირობაა.

3.7. მრ ტომოგრაფიის შესაძლებლობები სანაღვე გზების იატროგენული დაზიანებების დიაგნოსტიკაში, მრტ სემიოტიკა

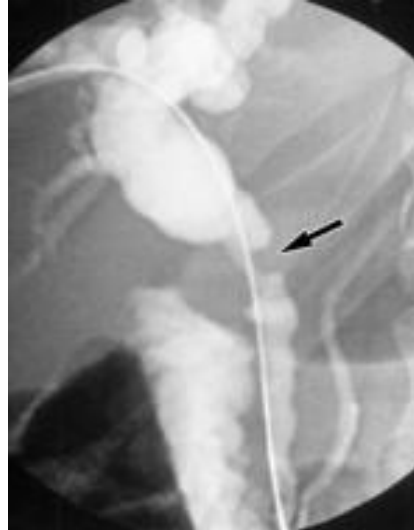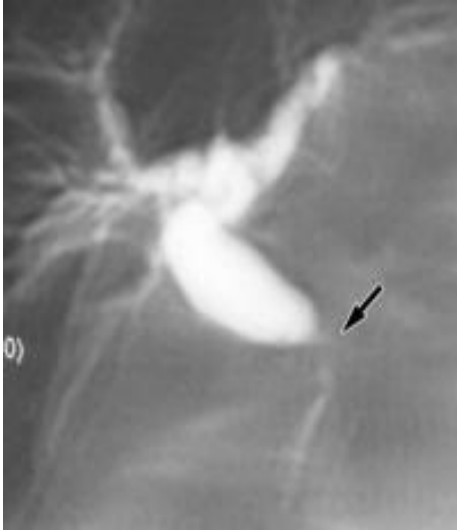ღვიძღარეთა სადინრების არასიმსივნური გენეზის სტენოზები ძირითადად ანთებითი ან ნაწიბუროვანი ხასიათისაა. მათ ეწოდება კეთილთვისებიანი, რადგან არ მოიცავს სტენოზებს, რომლებიც გამოწვეულია ავთვისებიანი სიმსივნის ზეწოლით, თუმცა ზოგიერთი სტრიქტურა, განსაკუთრებით პოსტოპერაციული, „ავთვისებიანად“ მიმდინარეობს, ზოგჯერ ლეტალური გამოსავალით. ნაწიბუროვანი სტრიქტურის გამო ნაოპერაციევი პაციენტების ლეტალობა აღწევს 1,7-დან 35,0%-ს (K.D. Lillemoe, 2000; M.A. Mercado et.al., 2000).

ჩვენს მიერ გამოკვლეულ იქნა სანაღვე გზების იატროგენული დაზიანების მქონე 42 პოსტოპერაციული პაციენტი (15 მამაკაცი და 17 ქალი; ასაკი მერყეობდა 27-79 წლამდე). მათგან, 21 (50%) ოპერაციის დროს გადაკეთილი სადინრის, 15 (35,7%) იატროგენული სტრიქტურის, 4 (9,5%) ბილიო-ენტერო ანასტომოზის გამო გართულებული სადინრების სტრიქტურის, და 2 (4,8%) ცისტოკუსის ტაკვის უკმარისობის შემთხვევა. 12 (28,6%) შემთხვევაში საბოლოო დიაგნოზის დასმა მოხდა კანგავლითი ბიოფსიის მეშვეობით, 30 (71,4%) პაციენტში ქირურგიული ოპერაციის შედეგად ან ენდოსკოპიური ქოლანგიოგრაფიის დროს წარმოებული ბიოფსიური მასალის შესწავლით.

კლინიკური გამოვლინება 19 (45,2%) შემთხვევაში დაიწყო სწრაფად, 6 დღის შემდეგ ოპერაციიდან, 23 (54,8%) შემთხვევაში მოგვიანებით 6 თვიდან 1 წლამდე დროის განმავლობაში. პაციენტებს აღენიშნებოდათ მარჯვენა ფერდქვეშა მიდამოში სიმძიმის შეგრძნება, ტკივილი, შემცივნება, ჰიპერთერმია, ქავილი, სიყვითლე და სტეატორეა. ქრონიკული ქოლესტაზი, ქსანტომები თვალის გარშემო გამოვლინდა 3 (7,1%) შემთხვევაში. 2 (4,8%) შემთხვევაში იყო წონაში დაკლება და კალციუმის და ცხიმში ხსნადი ვიტამინების დეფიციტი. ასევე ანორექსია, გულისრევა, ღებინება და კახექსია 1 შემთხვევაში. 1 (2,4%) შემთხვევაში იყო სეფსისი და ჰიპოტენზია აღმავალი ქოლანგიტის გამო. 10 (23,8%) შემთხვევაში ვლინდებოდა ობსტრუქციისთვის დამახასიათებელი ლაბორატორიული მონაცემები, 32 (76,2%) შემთხვევაში არა.

დიაგნოსტიკის პირველ ეტაპზე პაციენტებს უტარდებოდათ ულტრაბგერითი კვლევა. რომლის მეშვეობით შესაძლებელი ხდებოდა სადინრის დაზიანების დონის განსაზღვრა და მის მიმდებარე ქსოვილების შეფასება. მისი ინფორმატიულობა აღწევს 88,0%-ს. მის შემდეგ ტარდებოდა ინვაზიური პროცედურები კანგავლითი ღვიძლგავლითი ქოლანგიოგრაფია და ენდოსკოპიური რეტროგრადული ქოლანგიოპანკრეატოგრაფია, რომელთა ინფორმატიულობამ შესაბამისად შეადგინა 84,4% და 79,6%. მაგნიტურ-რეზონანსული ქოლანგიოპანკრეატოგრაფია სრულად ცვლის ინვაზიური მეთოდების დიაგნოსტიკურ როლს. მისი მეშვეობით შესაძლებელია სტრიქტურის პროქსიმალური დონის ხასიათის, მისი ზომების და კონფიგურაციის დაზუსტება.

იატროგენული დაზიანების მქონე 42 პაციენტის კვლევისას მრ ქოლანგიოგრამებზე ვაფასებდით სანადვლე გზების სანათურის მთლიანობას, მათი დილატაციის და სტრიქტურის ხარისხს, პროქსიმალურ სანადვლე სადინრებს, თავისუფალი სითხის არსებობას. სადინრის დაზიანებისას მისი აღნიშნული სეგმენტის ვიზუალიზაცია მრ ქოლანგიოგრამებზე შეუძლებელი იყო. სანადვლე გზების დაზიანების და სტრიქტურის ხარისხის შეფასებისას ვსარგებლობდით ბისმუტის კლასიფიკაციით. 3 (20,0%) პაციენტთან გამოვლინდა ბისმუტის I ტიპის დაზიანება (სურ.31), 2 (13,3%) პაციენტთან II ტიპის დაზიანება. 9 (60%) პაციენტთან III ტიპის დაზიანება (სურ.34) და 1 (6,7%) პაციენტთან IV ტიპის დაზიანება.



ა.

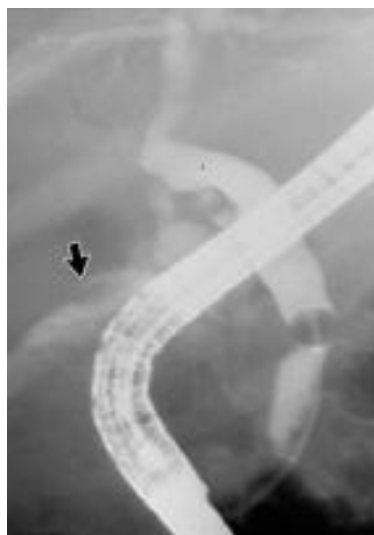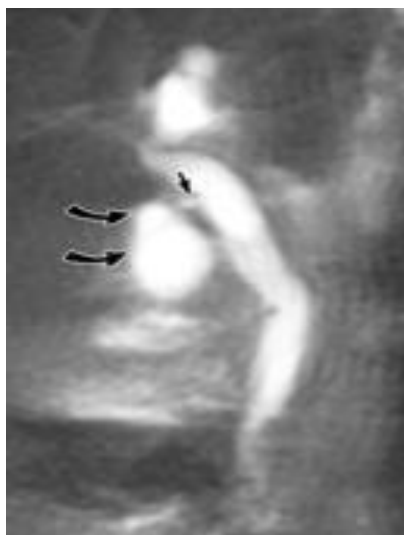
ბ.

სურ 31. სანაღვლე სადინრის სტრიქტურა ბუშტის სადინრის შეერთების ადგილას. 27 წლის მამაკაცი ლაპარასკოპიული ქოლაციისტექტომიიდან 1 თვის შემდეგ განვითარდა მექანიკური სიყვითლე, რომელიც დამთავრდა ღია ლაპარატომიით, ცისტეკუსში ჩატედილი კონკრემენტის არსებობის გამო. ა) მრ ქოლანგიოგრაფიაზე ისახება ღვიძლშიდა და ღვიძლგარეთა სადინრების ზომიერი დილატაცია გამოწვეული ნაღვლის საერთო სადინრის სტრიქტურით (მითითებულია ისრით). დისტალურად სადინარი შეუცვლელია. ბ). კანგავლითი ღვიძლგავლითი ქოლანგიოგრაფიით ვლინდება სტრიქტურა (მითითებულია ისრით), ჩატარდა ბალონური დილატაცია.

მრქვე გამოსახულებებზე სტრიქტურის ადგილას ისახებოდა, სიმეტრიული და თანაბრად შევიწროებული უბანი. შესაძლებელია შეფასდეს პრესტენოზური დილატაციის ხარისხი. ნაღვლის საერთო სადინრის სტრიქტურის დროს სუპრასტენოზურ გაფართოებას ჰქონდა თანაბარი ხასიათი, წილოვანი სადინრების სტრიქტურისას მას ჰქონდა „კაქუსის“ ფორმა. თანმდევი ნიშანი არის ნაღვლის ბუშტის გადიდება და მისი კედლის გასქელება. უნდა აღინიშნოს, რომ სტრიქტურის სიგრძე 15-დან 8 შემთხვევაში უფრო გრძელი იყო, ვიდრე სადინრების პირდაპირი კონტრასტირებისას. შევიწროების კონტურები იყო მკაფიო და სწორი.

ორ პაციენტთან მაგნიტურ-რეზონანსული ქოლანგიოპანკრეატოგრაფიით გამოვლინდა ცისტეკუსის ტაკეთან თავისუფალი სითხის არსებობა. ენდოსკოპიური

რეტროგრადული ქოლანგიოპანკრეატოგრაფიით 1 შემთხვევაში დადასტურდა დიაგნოზი. მეორე პაციენტთან ჩატარდა ფისტულოგრაფია და ნანახი იქნა კავშირი სანაღვლე სადინართან. ამ შემთხვევაში ვლინდებოდა ცისტოკუსის გრძელი ტაკვი. სურ.32



ა.

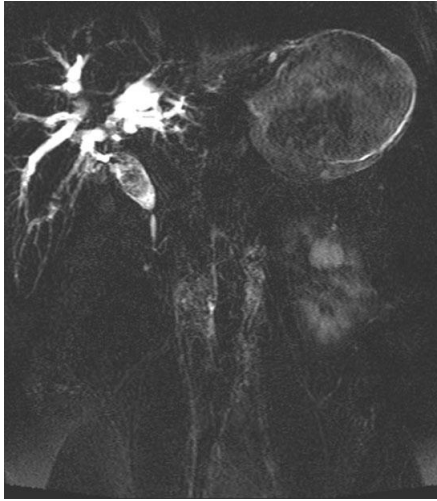ბ.

სურ. 32 ცისტოკუსის უკმარისობა. 62 წლის ქალი ღია ქოლეცისტექტომიიდან 10 დღის შემდეგ. გამოხატულია ცხელება და სიყვითლე. ა. მრ ქოლანგიოგრაფიაზე ვლინდება სითხის დაგროვება ცისტოკუსის ტაკვის მიმდებარედ. ბ. ენდოსკოპიური რეტროგრადული ქოლანგიოპანკრეატოგრაფია ადასტურებს მრქპვ-ს მონაცემებს.

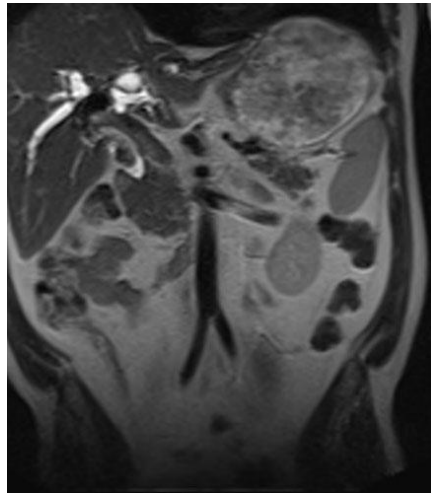
მკურნალობის მიზნით ჩატარდა სანაღვლე გზების დრენირება, რომელიც მოიცავდა რეტროგრადულ ქოლანგიოგრაფიას სტენტის იმპლანტაციით 17 (40,5%) შემთხვევაში, ანტეგრადულ დრენირებას 12 (28,6%) შემთხვევაში. 13 (30,9%) პაციენტს ჩატარდა ქირურგიული ჩარევა- რელაპარატომია და დაედო ბილიოდუქტული ანასტომოზი რუ-ს წესით გათიშულ ნაწლავის მარყუჟზე. ხდებოდა დაზიანებული სადინრის ამოკვეთა ჯანსაღი ქსოვილის ფარგლებში. აქედან 6 შემთხვევაში ოპერაციამდე, მინიმუმ 12 დღის განმავლობაში პაციენტებს ედგა სტენტი სისხლის ბიოქიმიური მაჩვენებლების და მექანიკური სიყვითლის კლინიკის ნორმალიზებამდე.

კანგავლით სტენტირებას ან ბალონურ დილატაციას მიმართავენ განმეორებითი სტრიქტურის დროს ან ინოპერაბელურ შემთხვევებში. სწორედ ბისმუტის

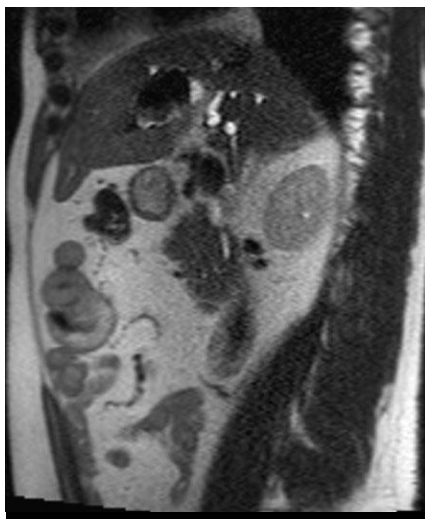
კლასიფიკაციის მიხედვით ხდება ქირურგიული ტაქტიკის განსაზღვრა: გაკეთდეს ქოლედოქოუენოსტომია თუ ჰეპატიკოუენოსტომია. (სურ.34) კონფლუენსის დაზიანებისას ტარდება ჰეპატიკოუენოსტომია.



ა)

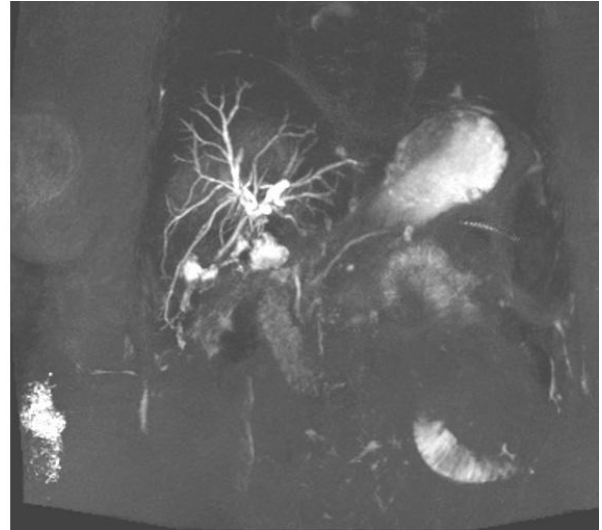
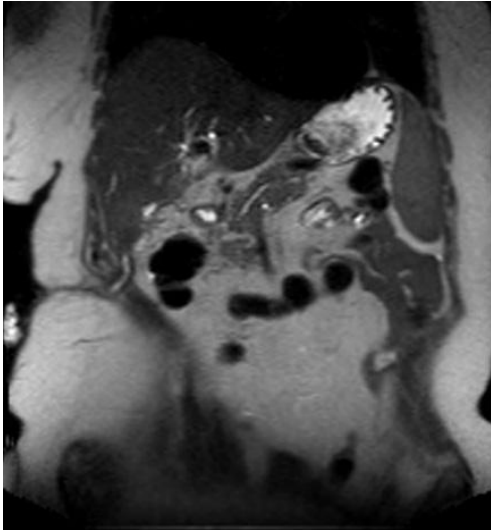


ბ)



გ)

სურ. 33 მრ ქოლანგიოგრაფია. უკონტრასტო მაგნიტურ რეზონანსული ქოლანგიოპანკრეატოგრაფიით ღვიძლშიდა სადინრები დილატირებულია. ღვიძლის საერთო სადინარი და ნაღველის საერთო სადინრის სუპრადუოდენური და რეტროდუოდენური ნაწილები დილატირებულია. ქოლედოქის სანათური არაჰომოგენურია, მასში კონკრემენტების და ბლანტი ნაღველის კონგლომერატის არსებობის გამო. ქოლედოქის რეტროდუოდენალურ ნაწილში ინტრაპანკრეატიკულ ნაწილამდე და ნაღველის საერთო სადინრის ამპულარულ ნაწილში კლინდება სტრიქტურის არსებობა.



სურ. 34. მრ ტომოგრაფია. უკონტრასტო მაგნიტურ რეზონანსული ქოლანგიოპანკრეატოგრაფიით ბიფურკაცია და ჰეპატიკუსი არ ვიზუალიზირდება. ვლინდება 0,2სმ-ის დიამეტრის ქოლედოქის ამპულარული მიდამო. ღვიძლის კარში დიფერენცირდება 2,3-2,5სმ ზომის უსწორმასწორო, სითხოვანი შივთავსის მქონე შემოფარგლული ღრუ. აღნიშნული უბანი წვრილი ზოლის სახით უკავშირდება ღვიძლის მეხუთე სეგმენტში შედარებით მცირე 1,5სმ ზომის ღრუს, რომლიდანაც ასევე ისახება 0,2სმ სივანის ბილიკი, მიმართული მარჯვნივ მუცლის ზედაპირისკენ.

ჩვენი დაკვირვებით, სადინრის ნაწიბუროვანი სტრიქტურები უმეტესად ვითარდებოდა, სანადვლე სადინრების დრენაჟების გამოყენებისას ოპერაციული ჩარევის შემდეგ.

ჩვენი მონაცემებით მრქპგ-ს მგრძნობელობამ იატროგენული სტრიქტურების დიაგნოსტიკაში მიაღწია 95%, სპეციფიურობამ 96,4%, დიაგნოსტიკურმა სიზუსტემ 95,8%.

ცხრილი 5

<p>მრკპგ-ს დიაგნოსტიკური მნიშვნელობა კვლევის ინტრაოპერაციულ მეთოდებთან შედარებით ნაღვლის საერთო სადინრის სტრიქტურის დროს.</p>		
	მრკპგ	სანადვლე გზების კვლევის ინტრაოპერაციული მეთოდები
მგრძნობელობა	95%	100%
სპეციფიურობა	96,4%	100%
დიაგნოსტიკური სიზუსტე	95,8%	100%

მაგნიტურ რეზონანსული ქოლანგიოგრაფია სარწმუნო მეთოდია სანადვლე გზების იატროგენული დაზიანების და სტრიქტურის დიაგნოსტიკაში. იგი სწრაფი და არაინვაზიური კვლევის მეთოდია. მრ ქოლანგიოგრაფიის მეშვეობით შესაძლებელია ზუსტად შეფასდეს დაზიანების ხასიათი და ლოკალიზაცია, რაც ადექვატური ქირურგიული ჩარევის წინაპირობაა. შესაძლებელია ეჭვის მიტანა ცისტოკუსის ტაკვის უკმარისობაზე. მისი სიზუსტე ენდოსკოპიური რეტროგრადული ქოლანგიოგრაფიის მონაცემების იდენტურია და მნიშვნელოვნად აღემატება მის მგრძნობელობას პროქსიმალურად მდებარე სადინრების ვიზუალიზაციაში.

თავი IV გამოკვლევის შედეგების განხილვა

სანაღვლე გზების დაავადებათა ადრეული დიაგნოსტიკა თანამედროვე კლინიკური მედიცინის ერთ-ერთი აქტუალური საკითხია; მისი აქტუალობა განპირობებულია აღნიშნული დაავადებების საკმაოდ მაღალი სიხშირითა და მრავალფეროვნებით. სანაღვლე გზების სხვადასხვა დაავადება ხშირად შრომისუნარიანობის დაქვეითების, ინვალიდიზაციის და სიკვდილის მიზეზი ხდება. ეს პათოლოგიები მოიცავს დაავადებათა ფართო ჯგუფს: ანომალიები, ანთებითი დაავადებები, ნაღველკენჭოვანი დაავადება, პარაზიტული დაავადებები, სანაღვლე სადინრების სიმსივნეები და იატროგენული დაზიანებები.

უკანასკნელ წლებში მთელს მსოფლიოში მკვეთრად გაიზარდა ნაღველკენჭოვან დაავადებათა რიცხვი. შესაბამისად ნაღველკენჭოვანი დაავადებისა და მისი გართულებების ადრეული გამოვლენა თანამედროვე მედიცინის ერთ-ერთი მნიშვნელოვანი საკითხია. ქოლეცისტექტომია აბდომინალურ ქირურგიაში აპენდექტომიის შემდეგ სიხშირით მეორე ადგილზე დგას. ამასთან ქირურგიული ჩარევის ახალი მეთოდების დანერგვის მიუხედავად, იმატა ოპერაციის შემდგომი ისეთი გართულებების არსებობამ, როგორცაა რეზიდუალური ქოლედოქოლითიაზი, სანაღვლე სადინრების იატროგენული დაზიანება, სადინრების ოპერაციის შემდგომი სტრიქტურები და სხვა. აქედან გამომდინარე აუცილებელია სანაღვლე სადინრების ანატომიის, მისი ვარიანტების ან განვითარების ანომალიების ზედმიწევნით ცოდნა, რათა თავიდან იქნას აცილებული შესაძლო გართულებები. ამასთან, კონტრასტული რენტგენოლოგიური მეთოდების როლი ნაღველკენჭოვან დაავადებათა დიაგნოსტიკაში ყოველწლიურად კლებულობს კლინიკურ მედიცინაში არაინვაზიური დიაგნოსტიკური მეთოდების დანერგვის და დახვეწის გამო.

აქტუალურია ქოლანგიტის დიაგნოსტიკის საკითხიც, რომელსაც მიყვაროთ სანაღვლე გზების ნაწილობრივ ობსტრუქციამდე, რამაც შეიძლება გამოიწვიოს ნაღველკენჭოვანი დაავადების სიმულაცია. სხვადასხვა შრომებმა გვიჩვენა, რომ ქრონიკულმა ინფექციებმა და ნაღვლის სტაზმა, რომლებიც ინდუცირებულია ღვიძლშიდა კონკრემენტებით, შეიძლება ხელი შეუწეოს ქოლანგიოკარცინომისა და ეპითელური ადენომატოზური ჰიპერპლაზიის განვითარებას. მაგნიტურ-

რეზონანსული ქოლანგიოპანკრეატოგრაფიის უპირატესობა სწორედ ისაა, რომ სადინრების შეფასების პარალელურად შესაძლებელია ღვიძლის პარენქიმის დეტალური შესწავლა, რაც აადვილებს კეთილთვისებიანი სტრიქტურებისა და ღვიძლშიდა კენჭებთან ასოცირებული ავთვისებიანი პროცესების დიფერენცირებას. ცნობილია, რომ ღვიძლშიდა სადინრების კონკრემენტებთან დაკავშირებული ქოლანგიოკარცინომა პროგნოზულად არაკეთილსაიმედოა, ვინაიდან უხშირესად გვიანდება მისი დიაგნოსტიკა. მაგნიტურ-რეზონანსული ქოლანგიოპანკრეატოგრაფიას შეუძლია გამოავლინოს ღვიძლშიდა კონკრემენტებთან დაკავშირებული ისეთი პათოლოგიები, როგორიცაა პერიჰეპატიკური ბილომა, ან პერიჰეპატიკურ სივრცეში არსებული თავისუფალი სითხე.

უკანასკნელ წლებში აღინიშნება ჰეპატოპანკრეატობილიარული ზონის ავთვისებიანი სიმსივნეების (ფატერის დვრილის კიბო, პანკრეასის კიბო, სანადვლე სადინრების კიბო) რაოდენობის ზრდა, რაც განპირობებულია, როგორც ზოგადად ონკოლოგიურ დაავადებათა საერთო რიცხვის მატებით, ასევე დიაგნოსტიკის მეთოდთა სრულყოფით. გარდა ამისა, სანადვლე გზებზე ქირურგიული ოპერაციის დაგეგმვის დროს საჭიროა პათოლოგიური პროცესის ხასიათის, დაზიანებული ზონის გავრცელების, ნაღველგამომყოფი გზების მდგომარეობის (ანატომიური შენების ვარიანტები), პათოლოგიური წარმონაქმნის ლოკალიზაციის და ადგილობრივი გავრცელების ცოდნა. პოსტოპერაციულ პერიოდში, ასევე საჭიროა ნაღველგამომყოფი გზების ვიზუალიზაცია გართულებების გამოსარიცხად და ჩარევის ეფექტურობის შესაფასებლად.

ლაპარასკოპიული ქოლაციისტექტომიის ერაში მნიშვნელოვნად იმატა ბილიარული სისტემის სადინრების იატროგენული დაზიანების რიცხვმა და ისეთმა ოპერაციისშემდგომმა გართულებამ, როგორიცაა სტრიქტურა. აქედან გამომდინარე ლაპარასკოპიული ქოლაციისტექტომიისათვის მოსამზადებელ ეტაპზე ნაღველის სადინრების შესაძლო დაზიანებების თავიდან აცილების მიზნით აუცილებელია პანკრეატობილიარული სისტემის ანატომიური დეტალების დაზუსტება და მისი მდგომარეობის შეფასება.

მაგნიტურ-რეზონანსული ქოლანგიოპანკრეატოგრაფია სანადვლე სადინრებისა და პანკრეასის სადინრის კვლევის არაინვაზიური მეთოდია. მისი

საშუალებით შესაძლებელია ნაღველგამომყოფი სისტემის დეტალური ვიზუალიზაცია პაციენტის სპეციალური მომზადების, ყოველგვარი ინტერვენციისა და საკონტრასტო ნივთიერების შეყვანის გარეშე. მეთოდის უდიდეს უპირატესობას წარმოადგენს, ასევე პარენქიმული ორგანოების შეფასების მაღალი სიზუსტე. იგი ემყარება t2-haste-fs შეწონილ მრ თანმიმდევრობას, ხდება რა სიგნალის დათრგუნვა ძირითადად ყველა რბილი ქსოვილიდან, შესაძლებელია სადინრებში ნაღველის ვიზუალიზაცია. შემდგომი სამგანზომილებიანი რეკონსტრუქციების საფუძველზე შესაძლებელია კონკრემენტების, სტრიქტურებისა და მოცულობითი წარმონაქმნების ზუსტი სივრცობრივი ლოკალიზაციის განსაზღვრა. ულტრაბერითი კვლევა ოპერატორ-დამოკიდებული მეთოდია, ხოლო პიგმენტური კენჭები ზოგჯერ არ არიან რენტგენოკონტრასტული და კომპიუტერული ტომოგრაფიის წარმოებისას ისინი უხილავი რჩებიან. ენდოსკოპიური რეტროგრადული ქოლანგიოგრაფია წლების განმავლობაში ითვლებოდა სანაღველე გზების პათოლოგიათა დიაგნოსტიკის “არჩევს” მეთოდად, მაგნიტურ-რეზონანსული ქოლანგიოპანკრეატოგრაფია თანდათან ანაცვლებს მას ბილიარული სისტემის პათოლოგიათა გამოვლენაში. უახლესი მონაცემებით ენდოსკოპიური რეტროგრადული ქოლანგიოგრაფიის დიაგნოსტიკური სიზუსტე არ აღემატება მაგნიტურ-რეზონანსული ქოლანგიოპანკრეატოგრაფიის სიზუსტეს ქოლედოქოლითიაზის შეფასებაში. თუმცა, მაგნიტურ-რეზონანსული ქოლანგიოპანკრეატოგრაფია დაზღვეულია ენდოსკოპიური რეტროგრადული ქოლანგიოგრაფიისათვის დამახასიათებელი შესაძლო გართულებებისაგან და იგი სრულდება იმ პაციენტებთან, რომლებთანაც ამ უკანასკნელის მონაცემები არასაკმარისია (სადინრის სრული ბლოკის ან კონტრასტის პროქსიმალურად გადაადგილების შეუძლებლობის შემთხვევაში) ან როდესაც მისი შესრულება შეუძლებელია. თანამედროვე ლიტერატურაში ჯერ კიდევ სრულყოფილად არაა ჩამოყალიბებული სანაღველე გზების პათოლოგიათა მრ-სემიოტიკა, მათი დიფერენციალური დიაგნოსტიკის კრიტერიუმები. მაგნიტურ-რეზონანსული ქოლანგიოპანკრეატოგრაფიის დიაგნოსტიკური ღირებულების შესწავლა და პრაქტიკული რეკომენდაციების ჩამოყალიბება ხელს შეუწყობს სანაღველე გზების პათოლოგიათა დიაგნოსტიკური სიზუსტის გაზრდას, რაც თავის მხრივ გააუმჯობესებს მკურნალობის შედეგებს და პროგნოზს.

ყოველივე ზემოთ აღნიშნულიდან გამომდინარე, ჩვენი კვლევის მიზანს წარმოადგენდა, მაგნიტურ-რეზონანსული ქოლანგიოპანკრეატოგრაფიის შესაძლებლობების განსაზღვრა სანაღველე გზების დაავადებათა დიაგნოსტიკაში.

აღნიშნული მიზნის მისაღწევად დასახულ იქნა შემდეგი ამოცანები:

1. განისაზღვროს მაგნიტურ-რეზონანსული ქოლანგიოპანკრეატოგრაფიის როლი სანაღველე გზების დაავადებათა დიაგნოსტიკაში.
2. შემუშავდეს მაგნიტურ-რეზონანსული ქოლანგიოპანკრეატოგრაფიის და რადიოლოგიის სხვა მეთოდების შესაძლებლობების შედარებითი ანალიზი სანაღველე გზების დაავადებების დიაგნოსტიკაში.
3. ჩამოყალიბდეს სანაღველე გზების პათოლოგიათა ოპტიმალური დიაგნოსტიკური ალგორითმი.

მრავალი წლის განმავლობაში მექანიკური სიყვითლის დიაგნოსტიკის მთავარ მეთოდს წარმოადგენდა ულტრასონოგრაფია, ენდოსკოპიური რეტროგრადული ქოლანგიოპანკრეატოგრაფია (ერქპგ) და კომპიუტერული ტომოგრაფია (კტ). უკანასკნელ წლებში დამატებით განვითარება ჰპოვა მეთოდმა- მაგნიტურ-რეზონანსული ქოლანგიოპანკრეატოგრაფია (მრქპგ). ინტერესს იწვევს ამ მეთოდების დიაგნოსტიკური ღირებულებების შედარებითი ანალიზი დიაგნოსტიკური ეფექტურობის განსაზღვრის მიზნით.

მიზნის მისაღწევად შეფასებულია მექანიკურ სიყვითლეზე ექვის მქონე 586 პაციენტის ულტრაბგერითი, კომპიუტერული ტომოგრაფიის, მაგნიტურ-რეზონანსული ქოლანგიოპანკრეატოგრაფიის და ენდოსკოპიური რეტროგრადული ქოლანგიოპანკრეატოგრაფიის მონაცემები. ულტრაბგერითი კვლევა და მაგნიტურ-რეზონანსული ტომოგრაფია ჩატარებული აქვს ყველა 586 პაციენტს.

კომპიუტერული ტომოგრაფია ჩაუტარდა 105 პაციენტს, ენდოსკოპიური რეტროგრადული ქოლანგიოპანკრეატოგრაფია - 305 პაციენტს.

მიღებული მონაცემების კორელაცია ხდებოდა ენდოსკოპიური, პუნქციური და ქირურგიული გზით მიღებული მასალის მორფოლოგიურ კვლევის მონაცემებთან.

გამოკვლევულ იქნა სიყვითლის მქონე 590 პაციენტი, მათგან 586-ს დაუდგინდა მექანიკური სიყვითლე, რომლის მიზეზი 17 (2,9%) შემთხვევაში იყო თანდაყოლილი ანომალიები, 247 (42,2%) შემთხვევაში კენჭოვანი დაავადება, 141 (24%) შემთხვევაში სიმსივნე, 42 (7,2%) შემთხვევაში იატროგენული დაზიანება, 23 (3,9%) შემთხვევაში პარაზიტული დაავადებები, 116 (19,8%) შემთხვევაში ანთებითი დაავადებები. 4 შემთხვევაში კლინიკური და ულტრაბგერითი კვლევით ეჭვი იქნა მიტანილი მექანიკურ სიყვითლეზე, რომელიც შემდგომ მაგნიტურ-რეზონანსული ქოლანგიოპანკრეატოგრაფიით არ დადასტურდა, ჰიპერბილირუბინემია ღვიძლის ტოქსიური დაზიანებით იყო გამოწვეული.

მაგნიტურ-რეზონანსულ კვლევაში სწრაფი მიმდევრობების დანერგვამ, ასევე გამოსახულების ხარისხის გაუმჯობესებამ, სანაღვლე გზების პათოლოგიათა დიაგნოსტიკაში მაგნიტურ-რეზონანსული ქოლანგიოპანკრეატოგრაფიის მიმართ ახალი ინტერესი დაბადა. მაგნიტურ-რეზონანსული ტომოგრაფია ჩაუტარდა ყველა 586 პაციენტს “Siemens”-ის მაგნიტურ-რეზონანსულ ტომოგრაფზე “Avanto” 1,5T და Verio 3,0T მაგნიტური ველის დაჭიმულობით. პაციენტების კვლევისთვის გამოიყენებოდა მუცლის რადიოსიხშირული კოჭები, გამოკვლევა მიმდინარეობდა უზმოზე, რათა თავიდან ყოფილიყო აცილებული კუჭისა და თორმეტგოჯა ნაწლავის შესაძლო ზედღება ბილიარულ ხეზე.

მაგნიტურ-რეზონანსული ტომოგრაფია ტარდებოდა პაციენტის წინასწარი მომზადების გარეშე. სამ ურთიერთპერპენდიკულარულ: კორონალურ, საგიტალურ და აქსიალურ ჭრილებში. მაგნიტურ-რეზონანსული ტომოგრაფიისთვის შემუშავებულ იქნა იმპულსურ თანმიმდევრობათა ოპტიმალური თანამიმდევრობა: t2-tse3d-rst-cor-trig, t2-haste-fs, t1-fl2d-tra, t2-tse-tra, t1-fl2d-fs-tra. ჩვენს მიერ, დამუშავებული იქნა თითოეული იმპულსური თანმიმდევრობის მონაცემები, კერძოდ: ვსწავლობდით TR და TE პარამეტრების ცვლილებების გათვალისწინებით სხვადასხვა ქსოვილების სიგნალის ინტენსიობათა ცვლილებასა და ჰომოგენურობას, ასევე ვითვალისწინებდით სხვა გარე ფაქტორების მოედ

კომპლექსს, რომლებიც თავის მხრივ ზემოქმედებენ გამოსახულების ხარისხზე და შესაბამისად ინფორმაციულობაზე (მხედველობის არე (ველი), განმეორების რიცხვი, შრის სისქე და მისი რაოდენობა).

კვლევის პროტოკოლი მოიცავდა ტრადიციულ T1 და T2 მრტ რეჟიმებს მუცლის ღრუს ორგანოების შეფასებისათვის. სანაღველე და პანკრეასის სადინრების მრ ტომოგრაფიისას გამოიყენებოდა 3D რევერსიული სწრაფი კვლევა FISP თანმიმდევრობით 15-23 წამით სუნთქვის შეჩერებით. ქოლანგიოპანკრეტოგრაფიის მიღებამდე ვიღებდით სერიულ გამოსახულებებს როგორც კორონარულ, ისე აქსიალურ სიბრტყეში. t2-tse3d-rst-cor-trig მიმდევრობაში ჩვენ ვიყენებდით სუნთქვით ტრიგერირებას, რათა შეგვემცირებინა სუნთქვითი არტეფაქტები. მაგნიტურ-რეზონანსული ქოლანგიოპანკრეტოგრაფია ეფუძნება სამგანზომილებიან გამოსახულებებს, რომლებიც სრულდება MIP-ალგორითმის საშუალებით, რის საფუძველზეც მიიღება ქოლანგიოგრაფიები. აქედან გამომდინარე, მაგნიტურ-რეზონანსული ქოლანგიოპანკრეტოგრაფიის სემიოტიკა არ განსხვავდება ქოლანგიოგრაფიის პირდაპირი მეთოდებისაგან.

მაგნიტურ-რეზონანსული ქოლანგიოპანკრეტოგრაფია არ საჭიროებს საკონტრასტო ნივთიერებას, არ აქვს სხივური დატვირთვა და კვლევის არაინვაზიური მეთოდია.

მაგნიტურ-რეზონანსული ქოლანგიოპანკრეტოგრაფია გვაძლევს საშუალებას სანაღველე სადინრები გამოისახოს ფიზიოლოგიურ ან „პათოფიზიოლოგიურ“ მდგომარეობაში, განსხვავებით გამოკვლევის კონტრასტული მეთოდებისგან, რომლებიც არაფიზიოლოგიურ მდგომარეობაში გამოსახავს სადინრებს, ანუ როდესაც საკონტრასტო ნივთიერება წნევით არის შეყვანილი. ეს განსხვავება განსაკუთრებით თვალსაჩინოა სადინრების ობსტრუქციული დაავადებების დროს.

გარდა ამისა, მაგნიტურ-რეზონანსული ქოლანგიოპანკრეტოგრაფია გვაძლევს საშუალებას მივიღოთ სანაღველე სადინრების სივრცითი გამოსახულება სტატიკურ მდგომარეობაში.

აღნიშნული მეთოდი ფუნდამენტურად განსხვავდება სანაღველე გზების გამოსახულების მიღების ფიზიკური საფუძველებით, სხვა ფართოდ გავრცელებული მეთოდებისგან, როგორცაა ულტრაბგერა, ენდოსკოპიური რეტოგრაფული ქოლანგიოპანკრეტოგრაფია, კანგავლითი ღვიძლგავლითი ქოლანგიოგრაფია,

ინტრაოპერაციული ქოლანგიოგრაფია, რაც განაპირობებს მის უპირატესობებს და ნაკლოვანებებს. მრავალი შრომის მიუხედავად, ავტორები ურთიერთსაწინააღმდეგო დიაგნოსტიკურ მნიშვნელობას ანიჭებენ აღნიშნულ მეთოდს.

სანაღვლე გზების ნორმალური გამოსახულების შესასწავლად გამოვიკვლიეთ 51 ჯანმრთელი პირი. სანაღვლე გზების მთავარ ანატომიურ კომპონენტებს მიეკუთვნება ნაღვლის ბუშტი, ღვიძლშიდა და ღვიძლგარეთა სანაღვლე სადინრები. მაგნიტურ-რეზონანსული ქოლანგიოპანკრეატოგრაფიას ვლინდება ნორმალური ზომის სადინრები, მაგრამ როგორც წესი, რაც უფრო გაგანიერებულია ისინი, მით უფრო ინტენსიურია მიღებული სიგნალი და უკეთესი ხარისხისაა რეკონსტრუქციული გამოსახულება. აქედან გამომდინარე, მაგნიტურ-რეზონანსული ქოლანგიოპანკრეატოგრაფია უკეთ ავლენს დილატირებულ და პათოლოგიურ სადინრებს, ნორმალურთან შედარებით.

T1 და T2 შეწონილ მრ-გამოსახულებებზე პერიფერიული ღვიძლშიდა სანაღვლე გზების ვიზუალიზაცია, ხშირად შეუძლებელია. სწრაფი მიმდევრობების და სამგანზომილებიანი გამოსახულების კომბინაცია საშუალებას გვაძლევს მრ გამოსახულებებზე გამოისახოს 1მმ დიამეტრის სადინრები. ცენტრალური ღვიძლშიდა სადინრების დიამეტრი 2-3მმ-ია და პერიფერიისკენ ვიწროვდება.

სანაღვლე სადინრების კედლები T2 შეწონილ გამოსახულებებზე დაბალი ინტენსიობის სიგნალით ისახება. კონტრასტის შეყვანის შემდეგ მათი კედლები სუსტ კონტრასტულ გაძლიერებას იძლევა, მცირედ მაღალს ვიდრე ღვიძლის პარენქიმა და კარგად ვიზუალიზირდება კონტრასტის შეყვანიდან 2 წუთის შემდეგ ცხიმის დათრგუნვის რეჟიმში. T1 შეწონილ გამოსახულებებზე პერიპორტული ცხიმი მაღალი ინტენსიობის სიგნალით ვლინდება იმ პაციენტებში, რომელთაც ბილიარული პათოლოგია არ აქვთ.

ნაღვლის ბუშტი განსხვავებულად ისახება პაციენტებში, რომლებიც არიან უზმოზე. ჩვეულებრივ, ბუშტის შიგთავსი T1 შეწონილ გამოსახულებებზე ჰიპოინტენსიური სიგნალით ისახება, ხოლო T2 გამოსახულებებზე-ჰიპერინტენსიური სიგნალით. კონცენტრირებული ნაღველი კი-ჰიპერინტენსიური სიგნალით ისახება, როგორც T2, ასევე T1 შეწონილ გამოსახულებებზე. ნაღვლის ბუშტის კედლები დაბალი ინტენსიობის სიგნალით ისახება T2 გამოსახულებებზე, კონტრასტული გაძლიერების შემდეგ ჰომოგენურად კონტრასტირდება მიმდებარე

ღვიძლის პარენქიმასთან. მრ ქოლანგიოგრამებზე შესაძლებელია ცისტოკუსის შეფასება მთელ სიგრძეზე, მის ჰეპატიკუსთან შეერთების ადგილამდე.

მაგნიტურ-რეზონანსული ქოლანგიოგრაფიის მეშვეობით ნორმალური და დილატირებული ნაღვლის საერთო სადინრის ვიზუალიზაცია შემთხვევათა 96-100%-შია შესაძლებელი. სიგნალის ინტენსიობა დამოკიდებულია ნაღვლის კონცენტრაციაზე. ნაღვლის საერთო სადინარი- ქოლედოქი და ღვიძლის საერთო სადინარი, ერთმანეთისგან გამოყოფილია ბუშტის სადინრის შეერთების ადგილით. ნაღვლის საერთო სადინრის სიგრძე 5-15მმ-ს აღწევს; იგი რამდენადმე დაკლაკნილია და გამობურცულია მარცხნივ. მისი დიამეტრი ნორმაში მერყეობს 5-7მმ-ის ფარგლებში, ქოლედისტექტომიის შემდგომ- 10მმ-მდე ფართოვდება.

ვირსუნგის სადინარი მრ ქოლანგიოგრამებზე მთელ სიგრძეზე ვიზუალიზირდება, მისი დიამეტრი 2მმ-ს აღწევს. იგი შესაძლებელია არ გამოისახოს, რაც არ მიუთითებს პათოლოგიაზე.

ჩვენს მიერ, შესწავლილ იქნა სანაღვლე გზების ანომალიების მქონე 17 პაციენტი. მათგან 2 (11,8%) შემთხვევაში გამოვლინდა სადინრების ატრეზია, 6 (35,3%) შემთხვევაში ქოლედოქის კისტა, 8-ში (47,1%) კაროლის დაავადება, 1-ში (5,8%) ქოლედოქოცელე. 7 (41,2%) შემთხვევაში ჩატარდა ოპერაციული მკურნალობა. 6 პაციენტს ღვიძლგარეთა სანაღვლე სადინრების კისტებით ჩატარდა კისტის ამოკვეთა ჰეპატიკოენტროანასტომოზის დადებით რუ-ს წესით გათიშულ ნაწლავის მარყუჟზე. ინტრაოპერაციული რევიზიის და ინტრაოპერაციული ქოლანგიოგრაფიის შედეგად სრულად დადასტურდა მაგნიტურ-რეზონანსული ქოლანგიოგრაფიის მონაცემები.

სანაღვლე გზების ანომალიების დიაგნოსტიკაში მაგნიტურ-რეზონანსული ქოლანგიოგრაფიის როლი მნიშვნელოვნად აღემატება კვლევის სხვა მეთოდების, განსაკუთრებით ენდოსკოპიური რეტროგრადული ქოლანგიოგრაფიის როლს. მეთოდი არაინვაზიურია, არ არის მოსალოდნელი ისეთი გართულებები, როგორცაა პანკრეატიტი. მაგნიტურ-რეზონანსული ქოლანგიოგრაფია ეფექტურია ყველა ასაკის პაციენტებში. მაგნიტურ-რეზონანსული ქოლანგიოგრაფიის მეშვეობით, დამატებით შესაძლებელია ისეთი გართულებების დიაგნოსტიკა, როგორცაა კენჭები, სტრიქტურა და ავთვისებიანი პროცესები. ქოლედოქის კისტის შემთხვევაში, მოზრდილ პაციენტებში, მაგნიტურ-რეზონანსული ქოლანგიოგრაფია

ენდოსკოპიური რეტროგრადული ქოლანგიოგრაფიის ექვივალენტურ ინფორმაციას გვაძლევს.

სადინრების თანდაყოლილი კისტოზური ტრანსფორმაცია გამოვლინდა 15 პაციენტთან, მაგნიტურ-რეზონანსული ქოლანგიოგრაფიით ზუსტად გახდა შესაძლებელი მისი ტიპის განსაზღვრა Todani-ისეული კლასიფიკაციის მიხედვით. კორონარულ მრ გამოსახულებებზე ვლინდება კისტოზურად გაფართოებული სადინარი, რომელიც მოიცავს ქოლედოქის პროექციას. პანკრეასის ფსევდოკისტა და 12-გოჯა ნაწლავის პარაპაპილარული დივერტიკული უნდა იქნას დიფერენცირებული. კედლის გასქელება, უსწორმასწორობა ზრდის ქოლანგიოკარცინომის არსებობის ეჭვს.

3 პაციენტთან გამოვლინდა ანომალური პანკრეატო-ბილიარული შეერთება.

Single-shot, thick-slice გამოსახულებები უფრო კარგი ხარისხისაა, ვიდრე MIP multi-shot 2D FSE. გამოკვლევებმა აჩვენა, რომ 2D FSE თანმიმდევრობა MIP რეკონსტრუქციებით არ იძლევა პანკრეატო-ბილიარული შეერთების ანომალიების ზუსტი შეფასების საშუალებას, განსხვავებით HASTE თანმიმდევრობისგან, სადაც სწორი ვიზუალიზაციის შესაძლებლობაა ყველა მოზრდილ პაციენტში. თუმცა პედიატრიულ პაციენტებში გამოკვლევებმა აჩვენა მისი ნაკლებ ინფორმატიულობა. ფატერის დერილთან არსებული კონკრემენტები ხშირად შეცდომით მიჩნეულია სტენოზად. სხვა ხელისშემშლელი ფაქტორი არის ქოლედოქის დიდი ზომის კისტა, რომელიც ფარავს ანომალიას.

კაროლის დაავადების (n=8) დროს მრ ქოლანგიოგრამებზე შესაძლებელია სანადვლე გზებთან ერთად დვიდლის დაუზიანებელი პარენქიმის შეფასება. T2 შეწონილ მრ ტომოგრამებზე ვლინდება დვიდლშიდა სადინრების მრავლობითი, სხვადასხვა ზომის, ტომრისებური დილატაცია. T1 და T2 შეწონილ გამოსახულებებზე ჩანს მრავლობითი, მრგვალი კისტოზური დილატაციები ნადვლის მსგავსი სიგნალის ინტენსივობით და კავშირით ნადვლის სადინრებთან. ბილიარული სტაზის გამო, პრე-კონტრასტულ T1 შეწონილ გამოსახულებებზე პარენქიმა ვლინდება მომატებული ინტენსივობის სიგნალით. არტერიულ ფაზაში ვლინდება პერიპორტული კონტრასტული გაძლიერება, მოგვიანებით ფაზაში იცვლება იზონტენსიურამდე. ეს მიუთითებს ანთებით პროცესზე. დაყოვნების

ფაზაში დაბალი ინტენსიობის სიგნალის მქონე სადინრების კედლები უზრუნველყოფენ უკეთეს ვიზუალიზაციას.

ბილიარული ატრეზიის ადრეული და ზუსტი დიაგნოსტიკა კეთილსაიმედო გამოსავალის მნიშვნელოვანი წინაპირობაა. მაგნიტურ-რეზონანსულ ქოლანგიოპანკრეატოგრაფიული მონაცემები გვაძლევს საშუალებას თავიდან ავიცილოთ საცდელი ლაპარატომია და მასთან დაკავშირებული რისკები. მრ გამოსახულებებზე ქოლედოქის და ჰეპატიკუსის არ არსებობის შემთხვევაში სარწმუნოდ შეიძლება დაისვას ატრეზიის დიაგნოზი. თუმცა სხვა კვლევებით მხოლოდ ეს მონაცემები არ არის საკმარისი, რადგან დაავადება შეიძლება მოიცავდეს მხოლოდ პროქსიმალურ ღვიძლგარეთა სადინრებს. ინტაქტური სადინრების გამოვლენისას სარწმუნოდ შეგვიძლია ატრეზიის გამორიცხვა.

ჩვენი კვლევების საფუძველზე მაგნიტურ-რეზონანსული ქოლანგიოპანკრეატოგრაფიის დიაგნოსტიკური სიზუსტე სანადვლე სადინრების ანომალიების შემთხვევაში 91,7%-ს შეადგენს, მგრძობელობა 94,4%-ს და სპეციფიურობა 83%-ს.

მექანიკური სიყვითლის ყველაზე ხშირი მიზეზი იყო სანადვლე გზების კენჭოვანი დაავადება. ჩვენს მიერ გამოკვლეულ იქნა 247 პაციენტი ქოლედისტოქოლედოქოლითიაზით. აქედან ოპერაციის შემდგომ განვითარებული მექანიკური სიყვითლით 68 (27,5%).

პაციენტთა უმრავლესობა 129 (52,2%) ნალველკენჭოვანი დაავადებით იყო ასიმპტომური. სხვა შემთხვევებში ძირითადი სიმპტომები იყო ტკივილი მარჯვენა ფერდქვეა არეში, რომელსაც თან სდევდა გულისრევა და ღებინება. ტკივილს ჰქონდა მწვავე ხასიათი, რომელიც გრძელდებოდა რამოდენიმე საათის განმავლობაში (ბილიარული კოლიკა), ან რთულდებოდა მუდმივი ხასიათის ტკივილით და ცხელებით. პალპაციით ვლინდებოდა ტკივილი მუცლის მარჯვენა ზედა კვადრანტში (მერფის ნიშანი). შეტვეითი ხასიათის ტკივილს 163 (65,9%) ავადმყოფთან თან სდევდა გარდამავალი სიყვითლე კანის საფარსა და სკლერებზე, მდგრადი სიყვითლე მატების ტენდენციით აღენიშნებოდა 71 (28,7%) პაციენტთან, სიყვითლე არ გამოვლინდა 13 (5,3%) შემთხვევაში, ტემპერატურის მომატება 38-39 გრადუსამდე და შემცივნება აღენიშნა 54(21,9%) ავადმყოფს, შარდის გამუქება 165 (66,8%)-ს, აქოლიური განავალი 49 (19,8%)-ს.

საბოლოოდ მრ ტომოგრაფიით ნაღველკენჭოვანი დაავადება დიაგნოსტირებულ იქნა 247 (100%) შემთხვევაში, აქედან 55 (22,3%) შემთხვევაში კონკრემენტი გამოვლინდა მხოლოდ სანაღველე გზებში, 82 (33,2%)-ში იზოლირებულად ნაღველის ბუშტში, 110 (44,5%) შემთხვევაში სადინარსა და ბუშტში ერთად. ნაღველკენჭოვანი დაავადების ფონზე ნაღველის სადინრების სტრიქტურას ადგილი ჰქონდა 27 (10,9%) შემთხვევაში.

მიღებული მრ მონაცემები შევადარეთ ინტრაოპერაციულ მონაცემებს.

მაგნიტურ-რეზონანსული ქოლანგიოპანკრეატოგრაფიის საშუალებით შესაძლებელია სანაღველე გზების მრავლობითი კენჭების დიაგნოსტიკა. ეს მეთოდი განსაკუთრებით მნიშვნელოვანია იმ შემთხვევებში, როდესაც დვრილში ჩატყდილი კონკრემენტი ენდოსკოპიური რეტროგრადული ქოლანგიოპანკრეატოგრაფიის დროს არ იძლევა საკონტრასტო ნივთიერების პროქსიმალურად გადაადგილების საშუალებას.

მაგნიტურ-რეზონანსული ქოლანგიოპანკრეატოგრაფიებზე მაღალი ინტენსივობის სიგნალის მქონე ნაღველის ფონზე კონკრემენტი კარგად ისახება დაბალი ინტენსივობის სიგნალის სახით. კენჭებს, როგორც წესი აქვს მრგვალი ან ოვალური ფორმა. კონკრემენტის ტიპური გამოხატულებაა დაქვეითებული ინტენსივობის სიგნალის მქონე უბანი, როგორც T1 ასევე T2 მიმდევრობებზე. ნაკლებად დამახასიათებელია T2 გამოსახულებებზე დაბალი ინტენსივობის მქონე უბანი ცენტრალურად ჰიპერინტენსიური სიგნალით, ან მაღალი სიგნალის უბანი როგორც T1 ასევე T2 რეჟიმებში. უფრო ზუსტი შეფასებისთვის საჭიროა რეკონსტრუქციამდე, რომლითაც შესაძლოა დაიფაროს პატარა კონკრემენტი, პირველადი ჭრილების დეტალური დათვალიერება. სადინრების კონკრემენტები შესაძლოა სრულად დაიფაროს ნაღველით და განსაკუთრებით სქელ ჭრილებზე მათი ვიზუალიზაცია შეუძლებელი გახდეს. 14 შემთხვევაში რეკონსტრუქციულ გამოსახულებებზე მცირე ზომის კონკრემენტი (2მმ-მდე) არ ფიქსირდებოდა. იგი გამოვლენილ იქნა პირველადი ჭრილების ზედმიწევნით დათვალიერებისას, ამიტომ აუცილებელია პირველადი ჭრილების და რეკონსტრუქციული გამოსახულებების შეფასება ერთიანობაში. ამჟღავნებულ ნაწილში ჩატყდილი კონკრემენტი, რომელიც არ არის გარშემორტყმული ნაღველით, შესაძლოა მცდარად აღქმულ იქნას, როგორც სტრიქტურა ან საერთოდ გაძნელებული იყოს მისი ვიზუალიზაცია.

დიფერენციალური დიაგნოსტიკა უნდა გატარდეს: სადინრების კენჭებთან, სიმსივნეებთან, სისხლის კოლტის, კონცენტრირებული ნალველის არსებობასთან, მეტალურ სტენტებს, ქირურგიული კლიფსებსა და აერობილიასთან. უკანასკნელი უნდა განვასხვავოთ კენჭებისგან სითხის დონის არსებობით აქსიალურ და საგიტალურ ჭრილებზე და ავსების დეფექტის არსებობით სადინრების დამოუკიდებელ გაუფართოებელ ნაწილში. სიმსივნისგან დიფერენცირება უმრავლეს შემთხვევაში შესაძლებელია, რადგან კონკრემენტს აქვს წახნაგებიანი კიდეები და გარშემორტყმულია მაღალი ინტენსიობის სიგნალის მქონე ნალველით. რაც შეეხება სისხლის კოლტებს და ცხიმოვან საცობებს, მათი დიფერენცირება გაძნელებულია.

ჩვენი მონაცემებით ქოლანგიოპანკრეატოლოგიაში გამოვლენაში მაგნიტურ-რეზონანსულ ქოლანგიოპანკრეატოგრაფიის მგრძობელობამ შეადგინა 96,9%, სპეციფიურობამ 98,0%, ხოლო დიაგნოსტიკურმა სიზუსტემ 98,5%. ეს მონაცემები შეესაბამება სხვა ავტორების მიერ მიღებულ მონაცემებს, რომელთა მიხედვით მგრძობელობა მერყეობს 90-100%-ის ფარგლებში. (Topal et al 2003, Tayler et al 2002, Kimet et al 2002).

ამრიგად, ნალველკენჭოვანი დაავადებების შეფასებისას მაგნიტურ-რეზონანსული ქოლანგიოპანკრეატოგრაფია წარმოადგენს სწრაფ, ზუსტ და არაინვაზიურ მეთოდს. სხვადასხვა რეჟიმების საშუალებით შესაძლებელია იმ არტეფაქტების მოშორება, რომლებიც დაკავშირებულია სუნთქვით მოძრაობასთან, ნაწლავების აირებთან და მეტალურ უცხო სხეულებთან. მაგნიტურ-რეზონანსული ქოლანგიოპანკრეატოგრაფია შესაძლებელია ჩატარდეს ისეთ პაციენტებს, რომლებსაც ჩატარებული აქვთ სხვადასხვა სახის ოპერაციები კუჭ-ნაწლავის ტრაქტზე.

ჩვენს მიერ გამოკვლეულ იქნა სანალველ სადინრების ანთებითი დაავადების მქონე 116 (19,8%) პაციენტი. მათგან ქოლეცისტიტი გამოვლინდა 54 (46,5%) შემთხვევაში, ქოლანგიტი 33 (28,4%) შემთხვევაში, ორივე ერთად 29 (25%) შემთხვევაში. ტკივილი ძირითადად იყო ძლიერი ხასიათის და ლოკალიზდებოდა მარჯვენა ფერდქვეშა არესა და ეპიგასტრიუმში. ახასიათებდა უეცარი დასაწყისი და ხანგრძლივდებოდა 15 წუთიდან რამოდენიმე საათამდე. 89 (76,7%) შემთხვევაში ტკივილი ირადირებდა ბეჭში ან მხარში, თან სდევდა გულისრევა (n=62) და ღებინება (n=27). კანისა და სკლერების სიყვითლე გამოვლინდა 96 (82,8%)

შემთხვევაში. სიყვითლე დაკავშირებულია არაპირდაპირ ჰიპერბილირუბინემიასთან. ქავილი აღინიშნებოდა 49 (42,2%) შემთხვევაში. აღსანიშნავია, რომ პირველად ქავილი ვლინდებოდა ხელისა და ფეხის გულებზე. გარდა ამისა, პაციენტები უჩიოდნენ ადვილად დაღლას, წონაში დაკლებას, დისპეფსიურ მოვლენებს. მუცელი პალპაციით იყო დაჭიმული. ქოლანგიტის მქონე პაციენტების ძირითად ჩივილს წარმოადგენდა ცხელება, სიყვითლე და ტკივილი მარჯვენა ფერდქვეშა არეში, რაც შარკოს ტრიადას შეესაბამება. აღნიშნული ტრიადა აღმავალი ქოლანგიტის 59 (95,2%) შემთხვევაში გამოვლინდა. ქოლანგიტის დროს მრ ქოლანგიოგრამებზე ვლინდებოდა უმნიშვნელოდ ან ზომიერად, არათანაბრად გაფართოებული სადინრები. მწვავე ქოლანგიტის შემთხვევაში სადინრების კონტურები არამკაფიო იყო და ვლინდებოდა პერიდუქტალური ინფილტრატი. მორეციდივე პიოგენური ქოლანგიტისთვის დამახასიათებელია: პერიფერიული სანადვლე სადინრების მულტიფოკალური სტენოზები თანმდევი სტრიქტურით და დილატაციით, ღვიძლგარეთა სადინრების დილატაცია, რომელიც არ არის დაკავშირებული კენჭებსა და სტრიქტურასთან და ღვიძლშიდა სადინრების კენჭები. 41 შემთხვევაში გამოვლინდა ღვიძლშიდა და ღვიძლგარეთა სადინრების უსწორმასწორო სეგმენტური დილატაცია: ვარიკოზულად გაგანიერებული, ღრუგოვანი და თითისტარას ფორმით. 29 შემთხვევაში გამოვლინდა ღვიძლგარეთა სადინრების მკვეთრი დილატაცია, ღვიძლშიდა სადინრების გაფართოვების გარეშე. ღვიძლშიდა სადინრების დილატაცია შემოფარგლავს მსხვილ ცენტრალურ სადინრებს, რომელიც ვიწროვდება და ბოლო წაკვეთილია. პერიფერიული სადინრები 71 შემთხვევაში არ ვიზუალიზირდებოდა.

ცვლილებები ღვიძლის პარენქიმის მხრივ მოიცავდა პერიპორტალური სივრცის გასქელებას, რაც სადინრის მიმდებარედ ანთებითი და ფიბროზული ცვლილებების გამოხატულებაა. ტიპური ნიშანია პარენქიმის ატროფია. ეს პროცესი გამოვლინდა იმ სეგმენტებში, რომლის სადინარშიც იყო კონკრემენტი. 6 შემთხვევაში გამოვლინდა პორტული ვენის თრომბოზი და ღვიძლის ატროფია. ქოლანგიტის მორეციდივე მიმდინარეობისას შეიძლება ჩამოყალიბდეს ციროზი და დიფუზურად შეჭმუხნული ღვიძლი.

მორეციდივე ქოლანგიტის დროს მაგნიტურ-რეზონანსულ ქოლანგიოპანკრეატოგრაფიის სურათი წარმოდგენილია სანადვლე სადინრების დივერტიკულის ტიპის ტომრისებური გაფართოებით, რომელსაც ენაცვლება

შევიწროების უბნები. მიღებული მონაცემები ემთხვევა ლიტერატურის მონაცემებს (Fulcher AS, 2000, Ernst O, 1998, Vitellas 2000).

ჩვენს მიერ შესწავლილ იქნა პარაზიტული დაავადების მქონე 23 პაციენტი. ყველა პაციენტს ჩატარდა ლაბორატორიული, ულტრაბგერითი და მაგნიტურ-რეზონანსული კვლევები. მრავალშრიანი კომპიუტერული ტომოგრაფია ჩატარდა 7 შემთხვევაში, ენდოსკოპიური რეტროგრადული ქოლანგიოპანკრეატოგრაფია- 19 შემთხვევაში.

ღვიძლის ექინოკოკი დაუდგინდა 18 პაციენტს, აქედან მარჯვენა წილი დაზიანებული იყო 11 შემთხვევაში, მარცხენა წილი- 6 შემთხვევაში, ხოლო ნაღვლის ბუშტის ექინოკოკი გამოვლინდა 1 შემთხვევაში. მათ შორის ორივე წილის დაზიანება, გართულებული ცისტობილიარული ფისტულით გამოვლინდა 1 შემთხვევაში. 8 პაციენტი ანამნეზში ოპერირებული იყო. ფასციოლოზი დადასტურდა 3 შემთხვევაში, ერთ შემთხვევაში გაკეთდა ოპერაცია, 2-შემთხვევაში ენდოსკოპიური რეტროგრადული ქოლანგიოპანკრეატოგრაფია პაპილოტომიით და პარაზიტის ამოღებით. ასკარიდოზის 2 შემთხვევიდან ერთთან ჩატარდა ოპერაცია, მეორესთან ენდოსკოპიური ოპერაცია – პარაზიტის ამოღება.

მაგნიტურ-რეზონანსული ქოლანგიოპანკრეატოგრაფია ყველაზე ინფორმატიული არაინვაზიური მეთოდია ცისტობილიარული ფისტულით გართულებული ექინოკოკური კისტის სადიაგნოსტიკოდ. ამ მეთოდით შესაძლებელია კისტის ზომების, შვილეული კისტების და ღვიძლშიდა სადინრების შეფასება, ასევე კისტასა და სადინარს შორის კავშირის დადგენა. მრ ტომოგრამაზე (T2 შეწონილ რეჟიმში) ექინოკოკი ვლინდება არაჰომოგენური, მკაფიო კონტურებიანი კისტოზური წარმონაქმნის სახით, გარშემო ჰიპოინტენსიური კაფსულით, რაც სარწმუნო ნიშანია სხვა სახის კისტებთან დიფერენცირებისთვის. შვილეული კისტები უფრო დაბალი ინტენსიობის სიგნალით ვლინდება. კისტის შიგთავსი ხაზოვანი ჰიპოინტენსიური ავსების დეფექტების სახით ვლინდება. ქოლედოქსა და ნაღვლის ბუშტში შესაძლებელია მსგავსი ავსების დეფექტების ვიზუალიზაცია.

მრ მონაცემები იყოფა პირდაპირ და არაპირდაპირ ნიშნებად. კისტის მთლიანობის დარღვევა, კისტის კედლებზე ჰიპოინტენსიური არშიით და კისტის შიგთავსის გადმოსვლით, არის პირდაპირი ნიშანი. სითხის დონე, აირის არსებობა

და სიგნალის ინტენსიობის შეცვლა არის არაპირდაპირი ნიშნები. მრ ტომოგრაფიაზე სანაღვლე გზებთან დაკავშირებული დაბალი ინტენსიობის არშიის მქონე წარმონაქმნის არსებობა არის მთლიანობის დარღვევის სარწმუნო ნიშანი, რომელიც ექინოკოკის (n=18) ყველა შემთხვევაში იქნა ჩვენს მიერ გამოვლენილი.

ფასციოლოზის დროს მრ ქოლანგიოგრამებზე ვლინდებოდა სადინრების დილატაცია, სანათურში ერთეული (n=1), ან მრავლობითი (n=2) ავსების დეფექტი, რომელიც თვით პარაზიტის არსებობას შეესაბამებოდა. T1 შეწონილ გამოსახულებებზე ფასციოლა ისახებოდა იზო-ან ჰიპოინტენსიური, ხოლო T2 შეწონილ გამოსახულებაზე იზოინტენსიური ან ჰიპერინტენსიური უბნის სახით. მიმდებარე ქსოვილი ასევე ჰიპერინტენსიურია.

მრ ქოლანგიოგრამებზე ასკარიდოზის დროს გამოვლინდა დილატირებული სადინრები მრავლობითი ხაზოვანი ჩანართებით. მაგნიტურ-რეზონანსული ქოლანგიოპანკრეატოგრაფია არაინვაზიური მეთოდია, რომელიც მკაფიოდ ავლენს ასკარიდებს. იგი ანაცვლებს ენდოსკოპიას, იმ შემთხვევებში როდესაც დიდი დუოდენალური დვრილი მიუწვდომელია.

ჩვენს მიერ შესწავლილ იქნა სანაღვლე გზების სიმსივნის მქონე 141 პაციენტი (კაცი- 94, ქალი- 47, ასაკი მერყეობდა 35-დან 83 წლამდე). მათგან 27 (19,1%)- ქოლედოქის, 12 (8,5%)- ჰეპატიკოქოლედოქის, 49 (34,8%)- კონფლუენსის მიდამოს, 9 (6,4%)- ღვიძლშიდა სანაღვლე სადინრების, 42 (29,8%)- ნაღვლის ბუშტის სიმსივნით, 2 (1,4%) კეთილთვისებიანი სიმსივნით.

პაციენტები უჩიოდნენ სიყვითლის განვითარებას კანის საფარზე და სკლერებზე, ტკივილის გარეშე 50 (72,4%), ქავილს 57 (82,6%) შემთხვევაში. 67 (97,1%) შემთხვევაში აღენიშნებოდათ მუქი ფერის შარდი და აქოლიური განავალი. დაავადების ხანგრძლივობა მოიცავდა 2-6 კვირას. აღსანიშნავია, რომ ნაწილი პაციენტებისა პირველად გამოკვლევებს იტარებდნენ ინფექციურ საავადმყოფოში. 7 პაციენტს ჩატარებული ჰქონდა ქოლექცისტექტომია კალკულოზური ქოლექცისტიტის გამო.

ღვიძლის კარის ქოლანგიოკარცინომა (n=49) (ე.წ. კლაცკინის სიმსივნე) როგორც წესი, მცირე ზომისაა და მისი დაფიქსირება ულტრაბგერით ან კომპიუტერული ტომოგრაფიით რთულია. მრ ქოლანგიოგრაფია ძალზე

ინფორმატიული მეთოდია სიმსივნის ლოკალიზაციის, ზომის და გავრცელების ხარისხის დადგენისათვის. მრ ქოლანგიოგრამაზე უფრო მკაფიოდ ჩანს გაფართოებული სადინრები, ვიდრე ჩვეულებრივ ქოლანგიოგრამებზე. T1 შეწონილ გამოსახულებებზე კარის ქოლანგიოკარცინომა ჰიპო ან იზოინტენსიური სიგნალით ისახება ღვიძლის პარენქიმასთან შედარებით. T2 შეწონილ გამოსახულებაზე სხვადასხვა ინტენსიობის სიგნალებით. მაღალდიფერენცირებადი ქოლანგიოკარცინომა ჰიპერინტენსიური სიგნალით ვლინდება T2 იმპულსური თანმიმდევრობით კვლევისას. კონტრასტული გაძლიერების შემდეგ სიმსივნე თავიდან რჩება ჰიპოინტენსიური, მოგვიანებით კონტრასტირება მატულობს და 120 წამზე აღწევს პიკს. ფაქტორები, რომლებიც მიუთითებს, სიმსივნის ინოპერაბელობაზე, არის ინვაზია ღვიძლის პარენქიმაში და მსხვილ სისხლძარღვებში. მრ ტომოგრაფია, ასევე ინფორმატიულია რეგიონალური ლიმფური კვანძების, პორტოკავალური კვანძების და პერიტონეუმში სიმსივნის გავრცელების ხარისხის შეფასებისთვის.

პერიფერიული ქოლანგიოკარცინომები იზო ან ჰიპოინტენსიურია T1 შეწონილ რეჟიმში და საშუალო ან გამოსატულად ჰიპერინტენსიური T2 გამოსახულებაზე. წარმონაქმნი ინფილტრირებს სადინრის კედლებში და იწვევს ღვიძლშიდა სადინრების იზოლირებულ დილატაციას.

მრ ქოლანგიოგრამებზე ნაღვლის საერთო სადინრის სიმსივნის დროს ვლინდებოდა სადინრის მკვეთრი ოკლუზია, ღვიძლშიდა სადინრების გამოსატული დილატაციით. გამოსახულებებზე მკაფიოდ ისახება ბილიარული ოკლუზიის დონე, მის ქვემოთ სადინრების სანათური ნორმალურია. მრ ქოლანგიოგრამებზე შესაძლებელია დაზიანების სიგრძის განსაზღვრა დილატირებულ და ნორმალურ სადინრებს შორის მანძილის მიხედვით. ოკლუზია ძირითადად მკვეთრი იყო ინფილტრაციულ სკიროზული პროცესის გამო, რაც სიმსივნის ხშირი გამოვლინებაა. ნაღვლის საერთო სადინრის სიმსივნის დროს შესაძლებელია სტენოზის დამოკიდებულების შეფასება ბუშტის სადინრის მიმართ. გადიდებული ბუშტის არსებობა მიუთითებს ცისტოკუსის კაუდალური ნაწილის პროცესში ჩართვაზე.

ქოლედოქის ინტრაპანკრეატიკული ნაწილის ობსტრუქცია შესაძლებელია გამოწვეული იყოს პანკრეასის კარცინომით, ამპულარული მიდამოს კარცინომით ან

პანკრეატიტით. ობსტრუქციის მიზეზის განსაზღვრა მნიშვნელოვანია მკურნალობის ტაქტიკის დაგეგმვისთვის. არასწორ კიდებიანი ან ე.წ. „თავის კუდის“ მსგავსი სტენოზი უფრო კარცინომაზე მიუთითებს, ვიდრე პანკრეატიტზე. ქოლანგიოპანკრეატოგრამაზე ე.წ. „ორმაგი სადინრის“ ნიშანი მიუთითებს პანკრეასის თავის კარცინომაზე (ქოლედოქის და ვირსუნგის სადინრის გამოსახულება). მრ ტომოგრაფიით საშუალება გვეძლევა განისაზღვროს სადინრის მდგომარეობა, სიმსივნის ზომა და საზღვრები, მაშინ როცა ჩვეულებრივი ენდოსკოპიური რეტროგრადული ან დვიდგავლითი კანგავლითი ქოლანგიოგრაფია მხოლოდ სადინრის შესახებ გვაძლევს ინფორმაციას. T1 შეწონილ გამოსახულებაზე პანკრეასის კარცინომა ჰიპოინტენსიური სიგნალით ვლინდება და ცხიმის დათრგუნვის პროგრამით კარგად განირჩევა პანკრეასის ნორმალური პარენქიმისგან. ინოპერაბელობის კრიტერიუმებია პერიპორტალური ადენოპათია, სიმსივნის პერიპანკრეატიკულ სისხლძარღვებში და ცხიმში ჩაზრდა და მეტასტაზირება ღვიძლში.

ამპულარული კარცინომა, როგორც წესი, გამოვლინდება, როგორც მცირე ზომის წარმონაქმნი სანადვლე სადინრის გამოხატული დილატაციით, ამასთანავე მნიშვნელოვნადაა დილატირებული ვირსუნგის სადინარიც. სიმსივნის დიფერენცირება სხვა სახის ობსტრუქციისგან (მაგ, ფიბროზი ან ოდის სფინქტერის დისფუნქცია) მრ ქოლანგიოგრაფიით გაძნელებულია.

ნადვლის ბუშტის კარცინომა (n=42) ვლინდება, როგორც პოლიპოიდური მასა, ეკზოფიტური ზრდით, ან წარმონაქმნის სახით, რომელიც იწვევს ღვიძლის პარენქიმის ინფილტრაციას. პაციენტები ყველაზე ხშირად უჩიოდნენ მუცლის შებერვას და ტკივილს მარჯვენა ფერდქვეშა არეში. თუმცა ხშირად კლინიკა იყო მწირი და შეესაბამებოდა ქოლელითიაზისას. კლინიკურად სიყვითლე და ბილიარული ობსტრუქცია ყოველთვის არ გამოვლინდა. ამ სიმპტომატიკის არსებობის შემთხვევაში ობსტრუქციის დონე შეესაბამებოდა ცისტოქუსის გამოსვლის ადგილს, ობსტრუქციის ზემოთ სადინრები დილატირებული, ხოლო ქვემოთ ნორმალური ზომის იყო. სიყვითლე გამოწვეული იყო ცისტოქუსის დონეზე სადინრების ინფილტრაციით 13 შემთხვევაში, და ლიმფადენოპათიის გამო კომპრესიით 24 შემთხვევაში.

სიმსივნე ღვიძლში იზრდება პირდაპირი ინვაზიის გზით, ლიმფოგენური ან ჰემატოგენური გზით. წარმონაქმნი, ღვიძლის პარენქიმასთან შედარებით, T1 გამოსახულებაზე ჰიპოინტენსიური სიგნალით ვლინდება, T2 გამოსახულებაზე – ჰიპერინტენსიურით. მეტასტაზირება პირველ რიგში ხდება პერიქოლედოქურ ლიმფურ კვანძებში, შემდეგ პანკრეატოდუოდენალურ და აორტოკავალურ ლიმფურ კვანძებში. სანაღვლე გზების ობსტრუქცია შეიძლება იყოს შედეგი სიმსივნის პირდაპირი ჩაზრდისა ღვიძლის კარში ან გადიდებული ლიმფური კვანძების ზეწოლისა მასზე. სადინრის კენჭები, რომლებიც შემთხვევათა 74%-ში გვხვდება ბუშტის კარცინომის დროს, ასევე კარგად ვლინდება ქოლანგიოგრამაზე. ნაღვლის ბუშტის კარცინომა შეიძლება განვითარდეს „ფაიფურის ნაღვლის ბუშტის“ დროს, რომელიც მიჩნეულია პრეკანცერად.

სანაღვლე სადინრების სიმსივნური დაზიანების დროს მაგნიტურ-რეზონანსული ქოლანგიოგრაფიის შემდეგ უნდა გადაწყდეს სტენტირების საკითხი, რადგან ამ მეთოდის მეშვეობით შესაძლებელია დადგინდეს სიმსივნის არსებობა, განისაზღვროს სადინრის შევიწროება, დეფორმაცია. შევიწროებისა და დეფორმაციის ზომიდან გამომდინარე უნდა შეირჩეს სტენტის მასალის საკითხი, რაც უფრო მეტია სიმსივნით გამოწვეული შევიწროების სიგრძე (4სმ-ზე მეტი) და მეტად არის გამოხატული დეფორმაცია უფრო მისაღებია პოლიმერული სტენტების გამოყენება. ხოლო თუ შევიწროების ზომა 4სმ-ზე ნაკლებია და დეფორმაცია ნაკლებად არის გამოხატული რეკომენდებულია მეტალის სტენტების გამოყენება. ჰეპატიკოქოლედოქის სიმსივნეების დროს რეკომენდებულია მეტალის სტენტების გამოყენება, რადგან მათ მცირე სიგრძის შევიწროებაში მეტი ფიქსაციის უნარი გააჩნიათ.

ჩვენი მონაცემებით მაგნიტურ-რეზონანსული ტომოგრაფიის მგრძნობელობამ, სპეციფიურობამ და სიზუსტემ კეთილთვისებიანი და ავთვისებიანი გენეზის ობსტრუქციის გამოვლენაში შესაბამისად შეადგინა 91,0%, 96,50%, და 94,00%. მრ ქოლანგიოგრამაზე შესაძლებელია ავთვისებიანი სიმსივნით გამოწვეული ობსტრუქციის ადგილისა და დილატაციის ხარისხის განსაზღვრა. ასევე სიმსივნისა და მისი საზღვრების დადგენდა.

ჩვენს მიერ გამოკვლეულ იქნა სანაღვლე გზების სტრიქტურის 42 შემთხვევა. ყველა შემთხვევაში სტრიქტურა იყო პოსტოპერაციული. მათგან, 21 (50%)

ოპერაციის დროს გადაკვეთილი სადინრის, 15 (35,7%) იატროგენული სტრიქტურის, 4 (9,5%) ბილიო-ენტერო ანასტომოზის გამო გართულებული სადინრების სტრიქტურის, და 2 (4,8%) ცისტოკუსის ტაკვის უკმარისობის შემთხვევა. 12 (28,6%) შემთხვევაში საბოლოო დიაგნოზის დასმა მოხდა ტრანსკუტანული ბიოფსიის მეშვეობით, 30 (71,4%) პაციენტთან ქირურგიული ოპერაციის შედეგად ან ენდოსკოპიური ქოლანგიოგრაფიის დროს წარმოებული ბიოფსიური მასალის შესწავლით.

19 (45,2%) შემთხვევაში დაავადება დაიწყო მწვავედ- ოპერაციიდან 6 დღის შემდეგ, 23 (54,8%) შემთხვევაში მოგვიანებით 6 თვიდან 1 წლამდე დროის შუალედში. პაციენტებს აღენიშნებოდათ მარჯვენა ფერდქვეშა მიდამოში სიმძიმის შეგრძნება, ტკივილი, შემცივნება, ჰიპერთერმია, ქავილი, სიყვითლე და სტეატორეა. ქრონიკული ქოლესტაზი, ქსანტომები თვალის გარშემო გამოვლინდა 3 (7,1%) შემთხვევაში. 2 (4,8%) შემთხვევაში აღინიშნებოდა წონაში დაკლება და კალციუმის და ცხიმში ხსნადი ვიტამინების დეფიციტი. ასევე ანორექსია, გულისრევა, ღებინება და კახექსია 1 შემთხვევაში. 1 (2,4%) შემთხვევაში იყო სეფსისი აღმავალი ქოლანგიტის გამო. 10 (23,8%) შემთხვევაში ვლინდებოდა ობსტრუქციისთვის დამახასიათებელი ლაბორატორიული მონაცემები, 32 (76,2%) შემთხვევაში არა.

სანადგლე გზების დაზიანების და სტრიქტურის ხარისხის შეფასებისას ვსარგებლობდით ბისმუტის კლასიფიკაციით. 3 (20,0%) პაციენტთან გამოვლინდა ბისმუტის I ტიპის დაზიანება, 2 (13,3%) პაციენტთან II ტიპის დაზიანება. 9 (60%) პაციენტთან III ტიპის დაზიანება და 1 (6,7%) პაციენტთან IV ტიპის დაზიანება.

კეთილთვისებიანი სტრიქტურების ყველა (n=42) შემთხვევაში მაგნიტურ-რეზონანსულ ქოლანგიოპანკრეატოგრაფიის მეშვეობით ზუსტად იქნა შეფასებული სტრიქტურის დონე და ხასიათი. უმეტეს შემთხვევაში გამოვლინდა თანაბარი სიმეტრიული შევიწროება საკმაოდ სწორი, მკაფიო კონტურებით შევიწროების ადგილას, სტრიქტურის პროქსიმალურად სადინრების ზომიერი გაფართოება. ინტრაოპერაციული ქოლანგიოგრაფიის დროს ქოლედოქის ტერმინალური ნაწილის სტრიქტურის და პაპილოსტენოზის არსებობა დიაგნოსტირდება ნაწლავში საკონტრასტო ნივთიერების ევაკუაციის დაყოვნების საფუძველზე. კვლევის კონტრასტული მეთოდებისგან განსხვავებით, მაგნიტურ-რეზონანსულ ქოლანგიოპანკრეატოგრაფიის მეშვეობით დიაგნოსტირება შესაძლებელია

ტერმინალური ნაწილის შევიწროების არსებობის ან არარსებობის და პროქსიმალური სადინრების ზომიერი გაფართოების საფუძველზე. ამიტომ, ადრეული სტრიქტურები მრ ტომოგრამებზე ძნელი სადიფერენციაციოა. დიდი დუოდენალური დვრილის მცირე ზომის სიმსივნეები, ავთვისებიანობის ხარისხის მიუხედავად, ქოლედოქის ტერმინალური ნაწილის სტრიქტურის მსგავს სურათს იძლევა: ნაღვლის საერთო სადინრის ზომიერი გაფართოება და დისტალური ნაწილის თანაბარი, რამდენადმე ასიმეტრიული შევიწროება სწორი, მკაფიო კონტურებით. ამიტომ, დიდი დუოდენალური დვრილის სიმსივნეზე ეჭვის დროს აუცილებელია ჩატარდეს დამატებით ენდოსკოპიური რეტროგრადული ქოლანგიოგრაფია ან ენდოსკოპიური ულტრაბგერითი კვლევა, რომელთა მეშვეობით საკმაოდ სარწმუნოდ დიფერენცირდება აღნიშნული პათოლოგია.

სტრიქტურის არასწორი ინტერპრეტაციის მიზეზი შეიძლება იყოს პულსაციური არტეფაქტი ახლომდებარე არტერიიდან, რომელიც შეგვხვდა 22 პაციენტთან, მრ გამოსახულებებზე იგი ჩანს, როგორც სადინრის ცირკულარული შევიწროება. პრესტენოზური გაფართოების არ არსებობა, და არტეფაქტის ტიპური მდებარეობა წარმოადგენს მის განმასხვავებელ ნიშანს.

15 შემთხვევაში აღნიშნული არტეფაქტი იყო განლაგებული დვიძლის საერთო სადინრის პროქსიმალურ ნაწილში და გამოწვეული იყო დვიძლის მარჯვენა არტერიით. 7 პაციენტში იგი მდებარეობდა ნაღვლის საერთო სადინრის დასაწყისში და მომდინარეობდა გასტროდუოდენალური არტერიიდან. გარდა ამისა, პირველადი ჭრილების, ასევე მულტიპლანარული და მოცულობითი რეკონსტრუქციების ანალიზის დროს შესაძლებელია საზოგადო ინტენსიური ჩრდილის დანახვა, რომელიც გადაკვეთს სადინარს ირიბი ან განივი მიმართულებით.

7 შემთხვევაში ჩატარებული ქოლედოქოდუოდენოანასტომოზის შემდეგ, დვიძლის საერთო სადინარში არსებული დიდი რაოდენობით ჰაერი მაგნიტურ-რეზონანსულ ქოლანგიოპანკრეატოგრამებზე გამოიყურებოდა როგორც სტრიქტურა. აქსიალურ სიბრტყეში T2 შეწონილი მრ ქოლანგიოგრამების პირველადი ჭრილების და რუტინული მრ ტომოგრამების კომპლექსური ანალიზის მეშვეობით შევძელით თავიდან აგვეცილებინა დიაგნოსტიკური შეცდომები.

ცხრილი 6

მრქპგ-ის მგრძობელობა, სპეციფიურობა და დიაგნოსტიკური სიზუსტე სანადგლე გზების პათოლოგიათა დიაგნოსტიკაში

მრქპგ	მგრძობე- ლობა	სპეციფიუ- რობა	დიაგნოსტ. სიზუსტე
ანომალიები	94,4%	83%	91,7%
ანთებითი დაავადებები	98,3%	85,7%	97,6%
კენჭოვანი დაავადება	97,0%	98,1%	98,5%
პარაზიტული დაავადებები	92%	75,%	89,7%
სიმსივნეები	91,0%	96,5%	94,0%
სტრიქტურები	95%	96,4%	95,8%

მაგნიტურ-რეზონანსული ქოლანგიოპანკრეატოგრაფიისას შესაძლებელია სანაღველე სადინრების ვიზუალიზაცია ობსტრუქციის პროქსიმალურად და დისტალურად. ძალზედ მნიშვნელოვანია აგრეთვე ის ფაქტი, რომ მეთოდი არ საჭიროებს კონტრასტულ გაძლიერებას, იძლევა პოლიპროექციული კვლევისა და იმავდროულად ტრადიციულ მრ ტომოგრაფიასთან შეუდლების შესაძლებლობას, რომლითაც ხდება არამარტო სანაღველე სადინრების, არამედ მთელი მუცლის ღრუს შეფასება. განსხვავებით ენდოსკოპიური რეტროგრადული ქოლანგიოგრაფიისაგან მაგნიტურ-რეზონანსულ ქოლანგიოპანკრეატოგრაფიისას ფასდება ღვიძლისა და პანკრეასის სადინრების რეალური ფიზიოლოგიური სურათი, რადგან პირველის დროს საკონტრასტო ნივთიერების შეყვანა ხელოვნურად იწვევს სადინრების დილატაციას.

ჩვენი მონაცემებით დადგინდა, რომ ყველა შემთხვევაში მაგნიტურ-რეზონანსულმა ქოლანგიოპანკრეატოგრაფიამ აჩვენა მნიშვნელოვანი დიაგნოსტიკური ეფექტურობა. ანალიზის შედეგად მივიღეთ რაციონალური დიაგნოსტიკური ალგორითმი მექანიკური სიყვითლის დიაგნოსტიკაში.

ქოლედოქოლითიაზის შემთხვევაში: ულტრაბგერა- მრქპგ (დაზუსტებულ შემთხვევაში)- ერქპგ მკურნალობის მიზნით.

ქოლედოქის სიმსივნის დროს: ულტრაბგერა- მრქპგ (გავრცელების დადგენის მიზნით) ან კტ (როდესაც მრქპგ-ს ჩატარება შეუძლებელია).

სტრიქტურის და სხვა სახის ზეწოლების შემთხვევაში- ულტრაბგერა- მრქპგ-კტ.

მექანიკური სიყვითლის დიაგნოსტიკაში დიაგნოსტიკური ეფექტურობის განსაზღვრის მიზნით მიზანშეწონილია გამოვეყნოთ 2 ეტაპი.

პირველ ეტაპზე ტარდება ულტრაბგერა, რომლის მეშვეობით დგინდება სიყვითლის გამომწვევი მიზეზი. ქოლედოქოლითიაზის შემთხვევაში კეთდება ენდოსკოპიური რეტროგრადული ქოლანგიოპანკრეატოგრაფია კენჭის ექსტრაქციის მიზნით. გაურკვეველ შემთხვევებში მეორე ეტაპზე კეთდება მაგნიტურ-რეზონანსული ქოლანგიოპანკრეატოგრაფია ან კომპიუტერული ტომოგრაფია, ან ენდოსკოპიური რეტროგრადული ქოლანგიოპანკრეატოგრაფია, მკურნალობის მიზნით. მეორე ეტაპზე დგინდება სიმსივნის რეზექტაბელობა, დაზუსტდება ქოლედოქის შევიწროვების მიზეზი.

ამგვარად, ჩვენს მიერ მიღებული მონაცემები ადასტურებს, რომ მაგნიტურ-რეზონანსული ქოლანგიოპანკრეატოგრაფია წარმოადგენს სანადვლე გზების პათოლოგიების დიაგნოსტიკის მაღალინფორმატიულ არაინვაზიურ მეთოდს. მისი სწორი გამოყენება პრეოპერაციულ ეტაპზე საშუალებას გვაძლევს სრული ინფორმაცია მივიღოთ სადინრების შესახებ, რაც ოპტიმალური ოპერაციული ტაქტიკის დაგეგმვის წინაპირობაა.

ღვიძლისა და სანადვლე გზების ტრადიციული ნატიური მრ ტომოგრაფიის მეთოდის ოპტიმიზაცია მიიღწევა (TR) განმეორების დროის, და ჭრილების სისქის შემცირებით, შრეების რაოდენობის გაზრდით, ასევე სხვადასხვა სიბრტყეში პაციენტის გამოკვლევის შესაძლებლობით. დინამიური კონტრასტული გაძლიერების შემდეგ ყველაზე ინფორმატიული არის Flesh 2D პოსტკონტრასტული T1 შეწონილი გამოსახულებები აქსიალურ სიბრტყეში.

უკონტრასტო მაგნიტურ-რეზონანსული ქოლანგიოპანკრეატოგრაფიის მეთოდიკა გულისხმობს TSE და HASTE იმპულსური თანმიმდევრობების გამოყენებას. TSE მრკპგ-ს ოპტიმიზაცია მიიღწევა მხედველობის ველის, ბლოკის სისქის შემცირებით და მისი მიმართულების შეცვლით. HASTE მრკპგ-ს ინფორმატიულობა იზრდება მხედველობის ველის შემცირებით, ჭრილების ორიენტაციის შეცვლით, აგრეთვე MIP რეკონსტრუქციების მიღებით.

უკონტრასტო მრ ქოლანგიოგრაფები უზრუნველყოფს ერთდროულად მთელ სიგრძეზე სანადვლე გზების გამოსახულებების მიღებას ფიზიოლოგიურ მდგომარეობაში, ანატომიური შენების ვარიანტების შესწავლას, რასაც დიდი მნიშვნელობა აქვს ქირურგიული ტაქტიკის დაგეგმვისათვის.

კომპლექსური მრ ტომოგრაფიისას პირველ ეტაპზე ტარდება სწრაფი HASTE და TurboFLASH მიმდევრობები T2 და T1 შეწონილი გამოსახულებების მისაღებად ფრონტალურ და აქსიალურ სიბრტყეებში, აგრეთვე TSE მრკპგ. ბილიარული ჰიპერტენზიის და სადინრის ავსების დეფექტის გამოვლენისას ტარდება HASTE მრკპგ. დინამიური კონტრასტული გაძლიერება ტარდება ღვიძლისა და სანადვლე გზების კეროვანი წარმონაქმნების დიფერენცირებისთვის, აგრეთვე ბილიარული ჰიპერტენზიის მიზეზის დაზუსტებისთვის. კონტრასტული მრ ტომოგრაფია ტარდება ვენოზური სისხლისმიმოქცევის მდგომარეობის შეფასებისათვის და ციროზის დროს კოლატერალების გამოვლენისთვის.

ამრიგად, ჰეპატობილარიული სისტემის დაავადებათა მაგნიტურ-რეზონანსული კრიტერიუმების ცოდნა ნორმასა და პათოლოგიაში უზრუნველყოფს სწორ დიფერენციალურ დიაგნოსტიკას და ადექვატური მკურნალობის ტაქტიკის შერჩევას.

დასკვნები

1. მაგნიტურ-რეზონანსული ტომოგრაფია არაინვაზიური და მაღალინფორმატიული მეთოდია სანაღველე გზების დაავადებათა დიაგნოსტიკაში, რომელიც მაღალი ქსოვილოვანი სპეციფიურობის და მრავალპროექციული კვლევის საფუძველზე საშუალებას გვაძლევს დეტალურად შევისწავლოთ დაზიანებული უბნის ლოკალიზაცია, სტრუქტურა და გავრცელება.
2. მაგნიტურ-რეზონანსული ქოლანგიოპანკრეატოგრაფიის საშუალებით შესაძლებელია ნაღველგამომყოფი სისტემის ვიზუალიზაცია პაციენტის სპეციალური მომზადების, ყოველგვარი ინტერვენციისა და საკონტრასტო ნივთიერების შეყვანის გარეშე. სამგანზომილებიანი რეკონსტრუქციების საფუძველზე შესაძლებელია დაზიანების ზუსტი სივრცობრივი ლოკალიზაციის განსაზღვრა.
3. სადინრების თანდაყოლილი ანომალიის მრტ კრიტერიუმებია: მრავლობითი კისტოზური დილატაცია ნაღვლის მსგავსი ინტენსიობის შიგთავსით და კავშირით სანაღველე სადინრებთან.
4. ნაღველკენჭოვანი დაავადების მრტ სემიოტიკაა: ჰომოგენური სტრუქტურის, დაბალი ინტენსიობის სიგნალის მქონე უბანი, როგორც T1 ასევე, T2 შეწონილ თანმიმდევრობებზე.
5. ანთებითი დაავადებების დროს მრ-ტომოგრამებზე ვლინდება სადინრის კედლის ლოკალური და/ან დიფუზური გასქელება, რომელიც T2 შეწონილ თანმიმდევრობებზე ჰიპერინტენსიური სიგნალით იხსება. მაღალი მგრძობელობით გამოირჩევა T1 შეწონილი გამოსახულებები ცხიმის დათრგუნვის რეჟიმში, კონტრასტული გაძლიერებიდან 2 წუთის შემდეგ.

6. მრ-გამოსახულებებზე სტრიქტურის ადგილას ისახება, სიმეტრიული და თანაბრად შევიწროებული უბანი, რომლის კონტურები არის მკაფიო და სწორი. მრ ქოლანგიოგრაფიის მეშვეობით შესაძლებელია ზუსტად შეფასდეს პრესტენოზური დილატაციის ხარისხი, დაზიანების ხასიათი და ლოკალიზაცია, რაც ადექვატური ქირურგიული ჩარევის წინაპირობაა.
7. სანადვლე გზების პარაზიტული დაავადების მაგნიტურ-რეზონანსული ქოლანგიოგრაფიის კრიტერიუმებია: სანადვლე სადინრების ზომიერი დილატაცია, არაპომოგენური ჰიპო- და/ან იზოინტენსიური მასა სადინრის სანათურში და რამოდენიმე მრგვალი, პატარა ზომის ავსების დეფექტი მასში, რაც თვით პარაზიტის არსებობას შეესაბამება, ბილიარულ ნალექსა და ფიბროზულ ქსოვილთან ერთად.
8. მაგნიტურ-რეზონანსული ქოლანგიოგრაფიით შესაძლებელია ობსტრუქციის მიზეზის განსაზღვრა, ავთვისებიანი და კეთილთვისებიანი გენეზის დიფერენცირება. ავთვისებიანი სიმსივნის შემთხვევაში სადინრის კედლები როგორც წესი არასწორია, ხოლო T1 და T2 შეწონილ გამოსახულებებზე ვლინდება სტრიქტურის მიმდებარედ არსებული მოცულობითი წარმონაქმნი.

პრაქტიკული რეკომენდაციები

1. სანაღველე გზების დაავადებათა დიაგნოსტიკისათვის პაციენტის გამოკვლევა რეკომენდებულია დაიწყოს ულტრაბგერითი კვლევით და/ან მაგნიტურ-რეზონანსული ტომოგრაფიით, შედეგების შესაბამისად დაიგეგმოს ენდოსკოპიური რეტროგრადული ქოლანგიოგრაფიის წარმოება მკურნალობის მიზნით.
2. მაგნიტურ-რეზონანსული ქოლანგიოპანკრეატოგრაფია უნდა ჩატარდეს ყველა ოპერაციული ჩარევის წინ, რათა მივიღოთ სრული ინფორმაცია სადინრების მდგომარეობის შესახებ. ქოლედოქოლითიაზის ზუსტი დიაგნოსტიკისთვის აუცილებელია გამოკვლევა 2მმ-იანი ჭრილებით, რადგან მათი უმრავლესობა მცირე ზომისაა. ამავე დროს, აუცილებელია პირველადი ჭრილების ზუსტი შესწავლა.
3. ქოლედოქის ტერმინალური ნაწილის სტრიქტურის და პაპილოსტენოზის დიფერენცირებისთვის მრქპგ-ს დიაგნოსტიკური სიზუსტის გაზრდის მიზნით რეკომენდებულია პაციენტს მიეცეს 100-200 მლ წყალი, რითაც უმჯობესდება ქოლედოქის დისტალური ნაწილის ვიზუალიზაცია.
4. კონკრემენტის და აერობილიის დიფერენცირებისთვის აუცილებელია გაკეთდეს მრქპგ აქსიალურ და საგიტალურ ჭრილებში, ასევე შესწავლილ იქნას „პირველადი მონაცემები“ აქსიალურ და საგიტალურ სიბტრეყებში მულტიპლანარული რეკონსტრუქციების პროგრამის გამოყენებით. ეს უკანასკნელი უფრო მისაღებია, რადგან მნიშვნელოვნად ამცირებს გამოკვლევის დროს.
5. მრქპგ-ის მონაცემებით შესაძლებელია ოპერაციის ტაქტიკის დაგეგმვა. მეთოდის ოპტიმალური გამოყენებით შესაძლებელია მაღალი ოპერაციული რისკის მქონე პაციენტების შემთხვევაში უარი ითქვას ოპერაციულ ჩარევაზე და შეირჩეს ეფექტური მინინვაზიური ჩარევა.

ლიტერატურა:

1. ახმეტელი თ., ძნელაძე ლ. ნაღვლკენჭოვანი დაავადება - თბილისი, 1996.
2. ახმეტელი თ., ძნელაძე ლ. მექანიკური სიყვითლე - თბილისი, 2002. გვ.30-35. 71-76.
3. ბერიაშვილი ზ., ქოქოსაძე მ., ბერიძე ი., სვანიძე გ., წიგწივაძე გ., გურგენიძე მ. - მინილაპარატომიის შესაძლებლობანი ნაღვლ-კენჭოვანი დაავადების მკურნალობის დროს/ რენტგენოლოგიის და რადიოლოგიის მაცნე. 2002, 3(12), 45-47.
4. გურგენიძე მ., მაჭარაშვილი ა., ბერიძე ი., ხუტულაშვილი ნ. -ულტრაბგერის, კტ და რეტროგრაფული ქოლანგიოპანკრეატოგრაფიის როლი ქოლედოქოლითიაზის დიაგნოსტიკასა და მკურნალობის ტაქტიკის შერჩევაში/ რენტგენოლოგიის და რადიოლოგიის მაცნე, 1997,1, 29-30.
5. გურგენიძე მ., ტორონჯაძე ქ., იოსელიანი თ. – რეზიდუალური ქოლელითიაზის კომპლექსური დიაგნოსტიკა და ენდოსკოპიური მკურნალობის შესაძლებლობები. / რენტგენოლოგიის და რადიოლოგიის მაცნე, 1998, 2, 81-83.
6. გურგენიძე მ. “მექანიკური სიყვითლის დიაგნოსტიკა და ენდოსკოპიური მკურნალობა” დისერტაცია მედ. მეც. დოქტორის სამეცნ. ხარისხის მოსაპოვებლად. თბილისი. 2000.
7. გურგენიძე მ., იოსელიანი თ., წიგწივაძე გ., ტორონჯაძე ქ. სანაღვლე სადინრების ქოლექციისტექტომიის შემდგომი ობტურაციის ენდოსკოპიური და სპირალურ კომპიუტერულ ტომოგრაფიული დიაგნოსტიკა. რენტგენოლოგიის და რადიოლოგიის მაცნე 2003 №3-4 (101-103გვ).
8. გურგენიძე მ., იოსელიანი თ., სვანიძე გ., წიგწივაძე გ., დანელია ზ. - სანაღვლე სადინარების დილატაციისა და ლითიაზის დიაგნოსტიკური სირთულეები/ რენტგენოლოგიის და რადიოლოგიის მაცნე. 2004, №3 (19).
9. კილაძე მ., ჭიპაშვილი ლ., აბულაძე დ., ფხალაძე ჯ., ფიფია გ. ლაპაროსკოპიული ოპერაციების სამწლიანი გამოცდილების ანალიზი ივ.ჯავახიშვილის სახ. თბილისის სახელმწიფო უნივერსიტეტის შრომათა კრებული, “მედიცინა ახალი ათასწლეულების მიჯნაზე” თბილისი, 2000. გვ.50-57.
10. კილაძე მ., ჭიპაშვილი ლ., აბულაძე დ., ფხალაძე ჯ., ფიფია გ. ლაპაროსკოპიული ქოლექციისტექტომიები, როგორც უპირატესი არჩევის მეთოდი, ნაღვლკენჭოვანი დაავადებების გართულებული ფორმების დროს – ივ.ჯავახიშვილის სახ. თბილისის სახელმწიფო უნივერსიტეტის შრომათა კრებული, “მედიცინა ახალი ათასწლეულების მიჯნაზე” თბილისი, 2000. გვ.58-66.

11. კილაძე მ. ქოლელითიაზის ურგენტული მკურნალობა ლაპაროსკოპიული მეთოდით – ექსპერიმენტული და კლინიკური მედიცინა, 2001. № 1 (4), გვ. 14-18.
12. თოდუა ფ., გურგენიძე მ., იოსელიანი თ. – საყლაპავი მილის კუჭისა და თორმეტგოჯა ნაწლავის ენდოსკოპიური ატლასი/ მონოგრაფია, ასოციაცია “ქართული წიგნი” 2000.
13. თოდუა ფ., გურგენიძე მ., იოსელიანი თ., წიგწივაძე გ. -ენდოსკოპიური რეტროგრადული ქოლანგიოგრაფია სპირალური კომპიუტერული ტომოგრაფიის კონტროლით სანაღვლე სადინარების ობტურაციის დროს/ რენტგენოლოგიის და რადიოლოგიის მაცნე, 2001, 3 (9), 44.
14. თოდუა ფ., გურგენიძე მ., იოსელიანი თ. – ქოლედოქოლითიაზის მკურნალობა ენდოვიდეო-ქირურგიული მეთოდების კომბინირებული გამოყენებით /რენტგენოლოგიის და რადიოლოგიის მაცნე, 2001, 1 (17), 56-59.
15. ფ.თოდუა მ. გურგენიძე თ. იოსელიანი ვ. აბულაძე გ. წიგწივაძე რ.ხარაძე. „ჰეპატოპანკრეატო-დუოდენალური ზონის სიმსივნეებით გამოწვეული მექანიკური სიყვითლის ენდოსკოპიური მკურნალობა“. რენტგენოლოგიის და რადიოლოგიის მაცნე. 2005, 4(23), 29-32.
16. თოდუა ფ., ლაშხი ქ., გურგენიძე მ., აბულაძე ვ., ტორონჯაძე ქ., ხარაძე რ.. „მაგნიტურ რეზონანსული ქოლანგიოგრაფიისა და ენდოსკოპიური ქოლანგიოგრაფიის კორელაცია ნაღველკენჭოვანი დაავადების დიაგნოსტიკაში“. რენტგენოლოგიის და რადიოლოგიის მაცნე 2006წ. 4 (26). გვ. 26-30.
17. ფიფია გ. კეთილთვისებიანი მექანიკური სიყვითლე. დიაგნოსტიკა და მკურნალობა. დისერტაცია მედ. მეც. დოქტორის სამეცნ. ხარისხის მოსაპოვებლად. თბილისი, 2001. გვ-44.
18. ჭანიშვილი ა., არჩვაძე ბ., ქოიავა ო., რეხვიაშვილი გ. სანაღვლე გზების დეკომპრესიის საკითხისათვის შრომათა კრებული მიძღვნილი აკად. ე.ფიფიას 100 წლისთავისადმი, თბილისი, 2001, გვ. 117-121.
19. Багаудинов Г.М. Лечение тяжелых форм осложненного эхинококкоза печени: Автореф.дис..д-ра мед.наук.-М.,2002.
20. Бериашвили З.А., Кокосадзе М., Беридзе И.Д., Гургенидзе М.З.- Возможности малоинвазивной хирургии в лечении желчно-каменной болезни. / Материалы XIV съезда хирургов стран Южного Кавказа, 2001. 150-151.

21. Бериашвили З.А., Беридзе И. Д., Кокосадзе М.З., Гургенидзе М.З., Бериашвили И.З.- Малоинвазивная хирургия желчно-каменной болезни. Что дает она?/ *Анналы хирургической гематологии* 2003 , т.8., 3, 266-268.
22. Брискин Б.С., Демидов Д.А., Ивиев В.П. Особенности эндоскопических вмешательств на большом дуоденальном сосочке при парапапиллярных дивертикулах // *Эндоскопическая хирургия* 1998, №1, С.8-12.
23. Бурков С.Г., Гребенев А.Л. Желчнокаменная болезнь (эпидемиология, патогенез, клиника). “ *Руководство по гастроэнтерологии*” Т-2. Болезни печени и билиарной системы. — М.: Медицина, 1995; с. 417-441
24. Григорьев П.Я., Солуянова И.П., Яковенко А.В. Желчнокаменная болезнь и последствия холецистэктомии: диагностика, лечение и профилактика // *Лечащий врач.* — 2002; С.26-32.
25. Григорян Р.С., Старков Ю.Г., Кармазановский Г.Г., Гузеева Е.Б., Скуба Н.Д., Солодинина Е.Н., Самойлова О.О. Роль современных методов диагностики при выполнении эндоскопической папиллосфинктеротомии у больных с дивертикулами папиллярной области двенадцатиперстной кишки. С.48. *Медицинская визуализация.* 2/2001.
26. Гранов А.М., Тютин Л.А., Березин С.М. «Применение магнитно-резонансной томографии в хирургической гепатологии» /*Вестник рентгенологии.*-№3,2002.-С.32-36.
27. Грушин Ю.В. Роль компьютерной томографии в лучевой диагностике при синдроме желтухи// *Автореф. дис. канд. мед. наук, Алма-Ата, 1989.*
28. Данилов М.В., Н.А.Тогонидзе, Ф.Тодуа, А.Котовский. Наружные и внутренние свищи желчных путей и внутрипеченочных полостей – Тбилиси 1991
29. Диагностический подход при обтурационной желтухе/ *Ветшев П.С.// Рос. ж. гастроэнтерол., гепатол., колопроктол.*- 1999.-9, №6.- С.18-24.
30. Ермолов А.С., Дасаев Н.А., Юрченко С.В., Дургарян Т.В., Рябых В.И. Диагностика и лечение холангиолитиаза после холецистэктомии. *Хирургия*, 2002, 4, 4-10.
31. Ивашкина В.Т. Болезни печени и желчевыводящих путей: Руководство для врачей /— М “Издательский дом “М-Вести”, 2002.
32. Иванов С.А. Совершенствование методов диагностики и хирургического лечения гидатидозного эхинококкоза печени. Дис. ...канд. мед. наук.- М. 2002. - С.119

33. Киладзе М. Сравнительный клинический анализ основных результатов лапароскопической и открытой холецистэктомий – Georgian Medical News, 2001, № 12 (81), P. 13-15.
34. Кармазановский Г.Г., Вилявин М.Ю., Никитаев Н.С. Компьютерная томография печени и желчных путей.- М: Паганель-Бук, 1997.-С.16-25.
35. Клименко Г.А. Холедохолитиаз (Диагностика и оперативное лечение). М. Медицина, 2000. С.224.
36. Кузин М.И., Шкроб О.С., Кузин Н.М. Хирургические болезни. — М.: Медицина, 2000.
37. Лазебник Л.Б., Копанева М.И., Ежова Т.Б. Потребность в медицинской помощи после оперативных вмешательств на желудке и желчном пузыре (обзор литературы и собственные данные). Тер. арх. 2004; 2; 83–7.
38. Легостаева Т.Е., Сравнительная оценка основных рентгенологических методик и ультразвукового исследования в диагностике заболеваний желчевыделительной системы. Дис. канд. мед. наук 1990.
39. Лейшнер У. Практическое руководство по заболеваниям желчных путей. М.: ГЭОТАР-МЕД, 2001;
40. Ломидзе Н.Б., Ахметели Т.И., Дзнеладзе Л.Т. Опыт хирургического лечения больных с механической желтухой. II международная конференция ученых-медиков стран Черноморского бассейна. Материалы конференции, Трабзон 2000, С. 131-132.
41. Луцевич Э.В., Луцевич О.Э., Гордеев С.А. Эндоскопическая хирургия холецистохоледохолитиаза. 1996. Том 1. С.55.
42. Майстеренко Н.А., Стукалов В.В. Холедохолитиаз. Санкт-Петербург. 2000. С.285.
43. Ратников В.А., Черемисин В.М., Шейко С.Б. «Современные лучевые методы (ультразвуковое исследование, рентгеновская компьютерная и магнитно-резонансная томография) в диагностике холедохолитиаза. Обзор литературы // Мед.визуализация.- 2002.-№3.-С.99-105.
44. Старков Ю.Г. и соавт. Интраоперационная холангиография при лапароскопической холецистэктомии. Семиотика доброкачественных поражений желчных протоков// Мед.визуализация.-2002.-№4.-С.8-13.
45. Сацукевич В.Н., Назаренко В.А. Ультразвуковая диагностика холедохолитиаза. Хирургия, 2005, 6, 58-60.
46. Тодуа Ф.И., Кармазановский Г.Г., Вихорев А.В. Компьютерно-томографическая диагностика механической желтухи при поражении дистального отдела общего желчного протока // Вестник рентгенологии и радиологии. 1991 № 2. С. 15-22.

47. Тодуа Ф., Федоров В., Кузин М. Компьютерная томография органов брюшной полости. Атлас Москва 1991
48. Тодуа Ф.И., Люлинский Д.М., Сванидзе Г.Ш. Ультразвуковая диагностика хирургических заболеваний печени и желчных путей. Тбилиси 1993. (С. 59-61).
49. Тодуа Ф.И., Бериашвили З.А., Гургенидзе М.З., Беридзе И.Д.- Роль эндоскопических методов в лечении желчно-каменной болезни у больных с высоким операционным риском./ *Анналы хирургической гематологии*, 2002. т.7, 1, 159-160.
50. Тодуа Ф.И., Г.Б. Цивцивадзе. „Роль многофазовой спиральной компьютерной томографии в дифференциальной диагностике гепатоцеллюлярного рака и внутрипеченочного холангиоцеллюлярного рака” *Ж. «Медицинская Визуализация»*, № 4, 2004, стр.43-48
51. Щербакова Н.А. Пути улучшения результатов хирургического лечения гидатидного эхинококкоза печени. Дис. ...канд. мед. Наук.-М., 2005.- С. 23-29.
52. Alonso C.O. Moreno G.E. Loinaz S. C. et al. // *Hepatogastroenterology*. -2001.- Vol.48.- P.235-243
53. Akyurek, N., Salman, B., Irkorucu, O., Tascilar, O., Yuksel, O., Sare, M., Tatlicioglu, E. Laparoscopic cholecystectomy in patients with previous abdominal surgery. *Jsls* 2005; 9: 178-83.
54. Ananthkrishnan AN, Saeian K (April 2007). "Caroli's disease: identification and treatment strategy". *Curr Gastroenterol Rep* 9 (2): 151–5.
55. Andersson, M., Kostic, S., Johansson, M., Lundell, L., Asztely, M., Hellstrom, M. MRI combined with MR cholangiopancreatography versus helical CT in the evaluation of patients with suspected periampullary tumors: a prospective comparative study. *Acta Radiol* 2005; 46: 16-27.
56. Anglade E., Aube C., Lebigot J. et al. Preoperative evaluation of choledochal cyst with MR cholangiopancreatography// *Arch. Pediatr.*- 2000.-Jan;7(1).-p.49-53.
57. Bude RO, Bowerman RA. Case 20: Biliary ascariasis. *Radiology* 2000; 214:844-7.
58. Bektas, H., Schrem, H., Winny, M., Klempnauer, J. Surgical treatment and outcome of iatrogenic bile duct lesions after cholecystectomy and the impact of different clinical classification systems. *Br J Surg* 2007; 94: 1119-27.
59. Bingener, J., Richards, M. L., Schwesinger, W. H., Strodel, W. E., Sirinek, K. R. Laparoscopic cholecystectomy for elderly patients: gold standard for golden years? *Arch Surg* 2003; 138: 531-5; discussion 5-6.

60. Biliary dilatation: differentiation of benign from malignant causes-value of adding conventional MR imaging to MR cholangiopancreatography// Kim M.J., Mitchell D.G., Ito K., Outwater E.K.// *Radiology*.-2000.-Jan;214(1).-P.173-181.
61. Boraschi P., Gigoni R., Braccini G. et al. Detection of common bile duct stones before laparoscopic cholecystectomy // *Acta Radiol*.- 2002- Nov;43(6).- P.593-598.
62. Baeli I., Laghi A., Paolantonio P. et al. MR cholangiography in patients with common bile duct transaction treated with “rendez-vous” procedure// *Abstr. 15th European Congress of Radiology –ECR’2003, Vienne, Austria, March 7-11, 2003*.- P.206.
63. Bonheur J.L. *eMedicine \ eMedicine - Biliary Obstruction Article. 2004.*
64. Barish MA, Yucel EK, Soto JA, et al: MR cholangiopancreatography: efficacy of three-dimensional turbo spin-echo technique. *Am J Roentgenol* 165:295-300, 1995.
65. Bernardino ME, Young SW, Lee JK, et al: Hepatic MR Imaging with Mn-DPDP: safety, image, quality, and sensitivity. *Radiology* 183:53-58, 1992.
66. British MA, Soto JA: MR cholangiopancreatography: techniques and clinical applications. *Am J Roentgenol* 169:1235-1303, 1997.
67. Bismuth H, Nakache R, Diamond T: Management strategies in resection for hilar cholangiocarcinoma. *Ann Surg* 215:31-38, 1992.
68. Baron RL: Common bile duct stones: reassessment of criteria for CT diagnosis. *Radiology* 162(2):419-424, 1987.
69. Boraschi P, Neri E, Braccini G, et al: Choleodocholithiasis: diagnostic accuracy of MR cholangiopancreatography. Three-year experience. *Magn Reson Imaging* 17:1245-1253, 1999.
70. Balthazar EJ: The Mirizzi syndrome: inflammatory stricture of the common hepatic duct. *Am J Gastroenterol* 64:144-148, 1975.
71. Berland LL, Lawson TL, Stanley RJ: CT appearance of Mirizzi syndrome. *J Comput Assist Tomogr* 8:165-166, 1984.
72. Babbitt DP: Congenital choledochal cyst: new etiological concept based on anomalous relationship of common bile duct and pancreatic bulb. *Ann Radiol* 12:231-240, 1969.
73. Bloustein PA: Association of carcinoma with congenital cystic conditions of the liver and bile ducts. *Am J Gastroenterol* 67:40-46, 1977.
74. Balistreri WF, Grand R, Hoofnagle JH, et al: Biliary atresia: current concepts and research directions. Summary of symposium. *Hepatology* 23:1682-1692, 1996.
75. Burton EM, Babcock DS, Heubi JE, et al: Neonatal jaundice: clinical and ultrasonographic findings. *South Med J* 83(3):294-302, 1990.

76. Balthazar EJ, Birnbaum BA, Naidich M: Acute cholangitis: CT evaluation. *J Comput Assist Tomogr* 17:283-289, 1993.
77. Bismuth H, Corlette MB: Intrahepatic cholangioenteric anastomosis in carcinoma of the hilus of the liver. *Surg Gynecol Obstet* 140:170-178, 1975.
78. Bengmark S, Ekberg H, Evander A, et al: Major liver resection for hilar cholangiocarcinoma. *Ann Surg* 207(2):120-125, 1988.
79. Buck JL, Elsayed AM: Ampullary tumors: radiologic pathologic correlation. *Radiographics* 13:193-212, 1993.
80. Balci NC, Noone T, Akun E, et al: Juxtapapillary diverticulum: findings on MRI . *J Magn Reson Imaging* 17:487-492, 2003.
81. Bagnato VJ: Laparoscopic choledochoscopy and choledocholithotomy. *Surg Laparosc Endosc* 3:164-166, 1993.
82. Bakun AN, Rezieg M, Mehta SN, et al: Postcholecystectomy biliary leaks in the laparoscopic era: risk factors, presentation and management. McGill Gallstone Treatment Group. *Gastrointest Endosc* 45:277-282, 1997.
83. Cost/benefit analysis of magnetic resonance cholangiopancreatography vs. endoscopic retrograde cholangiopancreatography in the evaluation choledocholithiasis and malignant biliary obstruction / Fulcher A., Turner M., Zfass A., et al.// *Amer. J. Roentgenol.* -1997.- 168, №3, suppl.- C.77-78.
84. Classen A.M. et al. Stenosis of the papilla Vateri and common duct calculi // *Clin.Gastroenterol.* – 1983,N.12 – P.203-214.
85. Comparison of magnetic resonance and endoscopic retrograde cholangiopancreatography in malignant pancreaticobiliary obstruction/ *Arch.Surg.*- 1999.-Sep;134(9).-p.1002-1007.
86. Cohen SA, Siegel JH, Kasmin FE: Complications of diagnostic and therapeutic ERCP. *Abdom Imaging* 21:385-394, 1997
87. Chan YL, Cham AC, Lam WW, et al: Choledocholithiasis: comparison of MR cholangiography and endoscopic retrograde cholangiography. *Radiology* 200:85-89, 1996.
88. Camus C, Taourel P, Calvet C, et al: Differentiating stones from tumore of the biliary tree: a new challenge for MR cholangiography. *Am J Roentgenol* 170:511-512, 1998.
89. Choi BW, Kim M-J, Chung J-J, et al: Radiologic findings of Mirizzi syndrome with emphasis on MRI. *Yonsei Med J* 41:144-146, 2000.
90. Colonna JO 2nd, Shaked A, Gomes AS, et al: Biliary strictures complicationg liver transplantation: incidence, pathogenesis, management and outcome. *Ann Surg* 216:344-352, 1992.

91. Craig AG, Chen LD, Saccone GT, et al: Sphincter of Oddi dysfunction associated with choledochal cyst. *J Gastroenterol Hepatol* 16:230-234, 2001.
92. Chen MF, Jan YY, Wang CS, et al: Interhepatic stones associated with cholangiocarcinoma. *Am J Gastroenterol* 84:391-395, 1989.
93. Chan FL, Man SW, Leong LL, et al: Evaluation of recurrent pyogenic cholangitis with CT: analysis of 50 patients. *Radiology* 170:165-169, 1989.
94. Chiba T, Shinozaki M, Kato S, Goto N, Fujimoto H, Kondo F (March 2002). "Caroli's disease: central dot sign re-examined by CT arteriography and CT during arterial portography" (PDF). *Eur Radiol* 12 (3): 701–2.
95. Choi BI, Han JK, Kim TK: Benign and malignant tumors of the biliary tree. In Gazelle SG (ed): *Hepatobiliary and Pancreatic Radiology*. New York: Thieme, 1998, pp 630-676.
96. Chen TC, Nakanuma Y, Zen Y, et al: Intraductal papillary neoplasia of the liver associated with hepatolithiasis. *Hepatology* 34:651-658, 2001.
97. Coakley FV, Schwartz LH, Blumgart LH, et al: Complex postcholecystectomy biliary disorders: preliminary experience with evaluation by means of breathhold MR cholangiography. *Radiology* 209:141-146, 1998.
98. Diagnosis of Caroli's disease at MR cholangiography/ Laghi A., Pavone P., Panebianco V., Messina A., Assael E., Grasso R.F., Passariello R.//*Eur. Radiol.*-1997.-7,№ 5.-C. 774.
99. Dwerryhouse SJ, Brown E, Vipond MN: Prospective evaluation of magnetic resonance cholangiography to detect common bile duct stones before laparoscopic cholecystectomy. *Br J Surg* 85:1364-1366, 1998.
100. De Reuver, P. R., Sprangers, M. A., Rauws, E. A., Lameris, J. S., Busch, O. R., van Gulik, T. M., Gouma, D. J. Impact of bile duct injury after laparoscopic cholecystectomy on quality of life: a longitudinal study after multidisciplinary treatment. *Endoscopy* 2008; 40: 637-43.
101. Demols, A., Marechal, R., Deviere, J., Van Laethem, J. L. The multidisciplinary management of gastrointestinal cancer. Biliary tract cancers: from pathogenesis to endoscopic treatment. *Best Pract Res Clin Gastroenterol* 2007; 21: 1015-29.
102. Demartines N, Eisner L, Schnabel K, et al: Evaluation of magnetic resonance cholangiography in the management of bile duct stones. *Arch Surg* 135: 148-152, 2000.
103. Deviere J, Matos C, Cremer M: The impact of magnetic resonance cholangiopancreatography on ERCP. *Gastrointest Endosc* 50: 136-140, 1999
104. De Backer AL, Van Den Abbeele K, De Schepper AM, et al: Choledochoceles: diagnosis by magnetic resonance imaging. *Abdom Imaging* 25:508-510, 2000.

105. Davidoff AM, Pappas TN, Murray EA, et al: Mechanisms of major biliary injury during laparoscopic cholecystectomy. *Ann Surg* 215:196-202, 1992.
106. Davidoff AM, Branum GD, Meyers WC: Clinical features and mechanisms of major laparoscopic biliary injury. *Semin Ultrasound CT MR* 14:328-345, 1993.
107. Domagk D., Wessling J., Reimer P., et al. Endoscopic retrograde cholangiopancreatography, intraductal ultrasonography, and magnetic resonance cholangiopancreatography in bile duct strictures: a prospective comparison of imaging diagnostics with histopathological correlation. *Am J Gastroenterol* 2004.
108. Dziri C., Haouet K., Fingerhut A.//*World J. Surg.*-2004.-Vol. 28.-P.731-736
109. Extrahepatic biliary obstruction: Magnetic resonance imaging compared with endoscopic ultrasonography/ Materne R. et al.// *Endoscopy.*-2000.-32,№1.-C3-9.
110. Ernst O, Asselah T, Sergent G, et al: MR cholangiography in primary sclerosing cholangitis. *Am J Roentgenol* 171:1027-1030, 1998.
111. Ernst O, Calvo M, Sergent G, et al: Breath-hold MR cholangiopancreatography using a HASTE sequence: comparison of single-slice and multislice acquisition techniques. *Am J Roentgenol* 169:1304-1306, 1998.
112. Frampas E., Moussaly F., Leaute F. et al. MR cholangiopancreatography in choledocal Cyst// *J.radiol.*-1999.-Dec;80(12).-p.1659-1663.
113. Ferrucci J.T. MRI and MRCP in pancreaticobiliary malignancy/ *Ann.Oncol.*- 1999.-10(4).-p.18-19.
114. Flickinger FW, Sathyanarayana, Stincer EJ: Common bile duct calculus: MRI findings. *South Med J* 86:242-244, 1993.
115. Fulcher AS., Turner MA, Capps GW. MR cholangiography: technical advances and clinical applications *RadioGraphics* 1999; 19:25-41.
116. Fulcher AS, Turner MA, Franklin KJ, et al: Primary sclerosing cholangitis: evaluation with MR cholangiography – a case-control study. *Radiology* 215:71-80, 2000.
117. Federle MP, Cello JP, Laing FC, et al: Recurrent pyogenic cholangitis in Asian immigrants: use of ultrasonography, computed tomography and cholangiography. *Radiology* 143:151-156, 1982.
118. Fan ST, Choi TK, Lo CM, et al: Treatment of hepatoithiasis: improvement of results by a systemic approach. *Surgery* 109:474-480, 1991.
119. Fong Y, Blumgart LH, Lin E, et al: Outcome of treatment for distal bile duct cancer. *Br J Surg* 83:1712-1725, 1996.

120. Frahm C, Zimmerman A, Heller M, et al: Uncommon presentation of a giant biliary cystadenoma: correlation between MRI and pathologic findings. *J Magn Reson Imaging* 14:649-652, 2001.
121. Freeman ML, Overby C: Selective MRCP and CT-targeted drainage of malignant hilar biliary obstruction with self-expanding metallic stents. *Gastrointest Endosc* 58:41-49, 2003.
122. Govil S., Justus A., Korah I. et al. Choledochal cysts: evaluation with MR cholangiography// *Abdom. Imaging-* 1998.- Nov-Dec;23(6).-p.616-619.
123. Guy F., Cognet F., Dransart M. et al. Caroli's disease: magnetic resonance imaging features.//*Eur.Radiol.-Nov;12(11).-2730-2736.*
124. Gilliams AR, Lees WR: Recent developments in biliary tract imaging. *Gastrointest Endosc Clin N Am* 6:1-15, 1996
125. Griffin N, Wastle ML, Dunn WK, et al: Magnetic resonance cholangiopancreatography versus endoscopic retrograde cholangiopancreatography in the diagnosis of choledocholithiasis. *Eur J Gastroenterol Hepatol* 15:809-913, 2003
126. Gore R.M., Yaghamai V., Newmark G. et al. Imaging benign and malignant disease of the gallbladder // *Radiol. Clin. North Am.* 2002-Dec;40(6).-P.1307-1323.
127. Guibaud L, Bret PM, Reinhold C, et al: Bile duct obstruction and choledocholithiasis: diagnosis with MR cholangiography. *Radiology* 197:109-115, 1995.
128. Glenn F: Postcholecystectomy choledocholithiasis. *Surg Gynecol Obstet* 134:249-252, 1972.
129. Gross BH, Harter LP, Gore RM, et al: Ultrasonic evaluation of common bile duct stones: prospective comparison with endoscopic retrograde cholangiopancreatography. *Radiology* 146:471-474, 1983.
130. Gupta RK, Kakar AK, Jena A, et al: Magnetic resonance in obstructive jaundice. *Australasian Radiol* 33:245-251, 1989.
131. Guibaud L, Bret PM, Reinhold C, et al: Diagnosis of choledocholithiasis: value of MR cholangiography. *Am J Roentgenol* 163:847-850, 1994.
132. Grovil S, Justus A, Korah I, et al: Choledochal cyst: evaluation with MR cholangiography. *Abdom Imaging* 23:616-619, 1998.
133. Guthrie JA, Ward J, Robinson PJ: Hilar cholangiocarcinoma: T2-weighted spin-echo and gadolinium-enhanced FLASH MR imaging. *Radiology* 201:347-351, 1996.
134. Gulliver DJ, Baker ME, Cheng CA, et al: Malignant biliary obstruction: efficacy of thin section dynamic CT in determining respectability. *Am J Roentgenol* 159:503-507, 1992.
135. Gail E Besner, MD, John E. Fisher, Heather N Paddock, MD, Luong Tuyen Nguyen, MD, Sandra M Kay, MD. Sep 30, 2008

136. Gouma, D. J., Obertop, H. Management of bile duct injuries: treatment and long-term results. *Dig Surg* 2002; 19: 117-22.
137. Gronroos, J. M. How to avoid unnecessary laparotomies in iatrogenic bile duct injuries? *Am J Surg* 2009; 197: 133-4.
138. Hann L.E., Winston C.B., Brown K.T., Akhurst T. Diagnostic imaging approaches and relationship to hepatobiliary cancer staging and therapy // *Semin. Surg. Oncol.*- 2000- Sep-Oct:19(2).- P.94-115.
139. Hakansson K., Ekberg O., Hakansson H.O., Leander P. MR and ultrasound in screening of patients with suspected biliary tract disease // *Acta Radiol.*- 2002- Jan;43(1).- P.80-86.
140. Holzknecht N, Gauger J, Stehling MK, et al: Choledocholithiasis after Billroth II surgery: MR cholangiographic diagnosis. *Eur Radiol* 7:520-523, 1997
141. Hamm B, Staks T, Muhler A et al: phase I clinical evaluation of Gd-EOB-DTPA as a hepatobiliary MR contrast agent: safety, pharmacokinetics and MR imaging. *Radiology* 195:785-792, 1995.
142. Hirao K, Miyazaki A, Fujimoto T, et al: Evaluation of aberrant bile ducts before laparoscopic cholecystectomy: helical CT cholangiography versus MR cholangiography. *Am J Roentgenol* 175:713-720, 2000.
143. Han SJ, Kim MJ, Han A, Chung KS, Yoon CS, Kim D, et al. Magnetic resonance cholangiography for the diagnosis of biliary atresia. *J Pediatr Surg* 2002;37:599-604
144. Harris HW, Kumwenda ZL, Sheen-Cheen SM: Recurrent pyogenic cholangitis. *Am J Surg* 176:34-37, 1998.
145. Han JK, Choi BI, Kim AY, et al: Cholangiocarcinoma: pictorial essay of CT and cholangiographic findings. *RadioGraphics* 22:173-187, 2002.
146. Hamrick-Turner J, Abbitt PL, Ros PR: Intrahepatic cholangiocarcinoma: MR appearance. *Am J Roentgenol* 158:77-79, 1992.
147. Hirao K, Miyazaki A, Fujimoto T, et al: Evaluation of aberrant bile ducts before laparoscopic cholecistectomy: helical CT cholangiography versus MR cholangiography. *Am J Roentgenol* 175:713-720, 2000
148. Ibrahim Adaletli, Dogan Selcuk, Murat Gulsen, Cemil Savas, Ugur korman/ MRCP findings of biliary ascariasis before and after medical treatment. *Turk J gastroenterol* 2005; 16 (2): 98-101
149. Ishizaki Y, Wakayama T, Okada Y, et al: Magnetic resonance cholangiography for evaluation of obstructive jaundice. *Am J Gastroenterol* 88:2072-2077, 1993

150. Ito K, Siegelman ES, Stoplen AH, et al: MR imaging of complications after liver transplantation. *Am J Roentgenol* 175:1145-1149, 2000.
151. Irie H, Honda H, Jimi M, et al: Value of MR cholangiopancreatography in evaluating choledochal cysts. *Am J Roentgenol* 171:1381-1385, 1998.
152. Irie H, Honda H, Tijima T, et al: Optimal MR cholangiopancreatographic sequence and its clinical application. *Radiology* 206(2):379-387, 1998.
153. Itai Y, Ohtomo K, Kokubo T, et al: CT of hepatic masses: significance of prolonged and delayed enhancement. *Am J Roentgenol* 146:729-733, 1986.
154. Johnson LW, Sehon JK, Lee WC, et al: Mirizzi's syndrome: experience from a multi-institutional review. *Am Surg* 67:11-14, 2001.
155. Jarnagin WR: Cholangiocarcinoma of the bile ducts. *Semi Surg Oncol* 19:156-176, 2000.
156. Jae Hoon Lim, So Yeon Kim, Cheol Min Park. Parasitic diseases of the Biliary Tract. *AJR* 2007; 188:1596-1603
157. Krause D., Cercueil J.P., Dransart M. et al. MRI for evaluating congenital bile duct abnormalities // *J.Comput. Assist.Tomogr.*- 2002- Jul-Aug;26(4).-P.541-552.
158. Kim S.H., Lim J.H., Yoon H.K. et al. Choledochal cyst: comparison MR and conventional cholangiography// *Clin.Radiol.*- 2000.-May;55(5).-p.378-383.
159. Kim M.J., Han S.J, Yoon C.S. et al. Using MR cholangiopancreatography to reveal anomalous pancreaticobiliary ductal union in infants and children with choledochal cysts // *Am. J. Roentgenol.*- 2002- Jul;179(1).- P.209-214.
160. Kim Y. et al. In vitro Ct evaluation of intrahepatic duct stones: Correlation with chemical composition// *Abstr. 15th European Congress of Radiology –ECR'2003, Vienne, Austria, March 7-11,2003.-P.206/*
161. Kenneth M. Vitelas, MD, Mary T. Keogan, MD, Charles E. Spritzer, MD and Rendon C. Nelson, MD; Asha Justus, Shalini Govil, Ipeson Korah. *Radiographics.* 2000;20:939-957. RSNA, 2000
162. Khalid T.R., Casillas V.J., Montavlo B.M. et al. Using MR cholangiopancreatography to evaluate iatrogenic bile duct injury. / *Am. J. Roentgenol.* 2001. V.177(6). P.1347-1352.
163. Kahn T. Value of CT and MRI in malignant hepatobiliary tumors/ *Zentralbl.Chir.*- 2000.- 125(7).-p.610-615.
164. Kim JH, Kim M-J, Park SI, et al: MR cholangiography in symptomatic gallstones: diagnostic accuracy according to clinical risk group. *Radiology* 224:410-416, 2002.

165. Kanematsu M, Matsuo M, Shiratori Y, et al: Thick-section half-Fourier rapid acquisition with relaxation enhancement MR cholangiopancreatography: effects of IV administration of gadolinium chelate. *Am J Roentgenol* 178:755-761, 2002.
166. Kim JH, Kim M-J, Chung J-J, et al: Differential diagnosis of periampullary carcinomas at MR imaging. *RadioGraphics* 22:1335-1352,2002.
167. Kanzer GK, Weinreb JC: Magnetic resonance imaging of diseases of the liver and biliary system. *Radiol Clin North Am* 29:1259-1284, 1991.
168. Kim M-J, Mitchell DG, Ito K, et al: Biliary dilatation: differentiation of benign from malignant causes-value of adding conventional MR imaging to MR cholangiopancreatography. *Radiology* 214:173-181, 2000.
169. Kim M-J, Han SJ, Yoon CS, et al: Using MR cholangiopancreatography to reveal anomalous pancreaticobiliary ductal union in infants and children with choledochal cysts. *Am J Roentgenol* 179:209-214, 2002.
170. Kim TK, Kim BS, Kim HJ, et al: Diagnosis of intrahepatic stones: superiority of MR cholangiopancreatography. *Am J Roentgenol* 179:429-434, 2002.
171. Koehler RE, Melson GL, Lee JKT, et al: Common hepatic duct obstruction by cystic duct stone: Mirizzi syndrome. *Am J roentgenol* 132:1007-1009, 1979.
172. Kondo, S., Isayama, H., Akahane, M., Toda, N., Sasahira, N., Nakai, Y., Yamamoto, N., Hirano, K., Komatsu, Y., Tada, M., Yoshida, H., Kawabe, T., Ohtomo, K., Omata, M. Detection of common bile duct stones: comparison between endoscopic ultrasonography, magnetic resonance cholangiography, and helical-computed-tomographic cholangiography. *Eur J Radiol* 2005; 54: 271-5.
173. Kaiser JA, Mall JC, Salmen BJ, et al: Diagnosis of Caroli disease by computed tomography: report of two cases. *Radiology* 132:661-664, 1979.
174. Koga A, Ichimiya H, Yamaguchi K, et al: Hepatolithiasis associated with cholangiocarcinoma: possible etiologic significance. *Cancer* 52:2826-2829, 1985.
175. Kim M-J, Cha S-W, Mitchell DG, et al: MR imaging findings in recurrent pyogenic cholangitis. *Am J Roentgenol* 173:1545-1549, 1999.
176. Khan TF, Shetazi ZA, Alias NA, et al: Multifocal mucus secreting papillary adenocarcinoma of the bile duct, causing obstructive jaundice. *Ann Acad Med Singapore* 22:251-253, 1993.
177. Kakos GS, Tompkins RK, Turnipseed W, et al: Operative cholangiography during routine cholecystectomy: a review of 3,012 cases. *Arch Surg* 104:484-488, 1972.
178. Khalid TR, Casillas VJ, Montalvo BM, et al: Using MR cholangiopancreatography to evaluate iatrogenic bile duct injury. *Am J Roentgenol* 177:1347-1352, 2001.

179. Khuroo MS, Zargar SA, Mahajan R: Hepatobiliary and pancreatic ascariasis in India. *Lancet* 1990;335:1503–1506.
180. Lai, E. C.,Lau, W. Y. Mirizzi syndrome: history, present and future development. *ANZ J Surg* 2006; 76: 251-7.
181. Lam, C. M., Yuen, A. W., Wai, A. C., Leung, R. M., Lee, A. Y., Ng, K. K., Fan, S. T. Gallbladder cancer presenting with acute cholecystitis: a populationbased study. *Surg Endosc* 2005; 19: 697-701.
182. Lam W.W., Lam T.P., Saing H. et al. MR cholangiography and CT cholangiography of pediatric patients with choledochal cysts // *Am.J. Roentgenol.*-1999-Aug;173(2).-P.401-405).
183. Lopera J.E., Soto J.A., Munera F. Malignant hilar and perihilar biliary obstruction: use of MR cholangiography to define the extent of biliary ductal involvement and plan percutaneous interventions/ *Radiology.*- 2001.- Jul;220(1).-P.90-96.
184. Leytens J.W., van Proosdij M.P., Koster K. et al. Magnetic resonance cholangiopancreatography: sensitive and specific diagnostic method for suspected choledocholithiasis/ *Ned. Tijdschr. Geneesk.*- 2001.- Mar 10;145(10).-p.478-482.
185. Loperfido S, Angelini G, Benedetti G, et al: Major early complications from diagnostic and therapeutic ERCP: a prospective multicenter study. *Gastrointest Endosc* 48:1-10, 1998.
186. Lomanto D, Pavone P, Laghi A, et al: Magnetic-resonance cholangiopancreatography in the diagnosis of biliopancreatic diseases. *Am J Surg* 174:33-38, 1997
187. Little AF, Smith PJ, Lee WK, et al: Imaging of the normal and abnormal pancreatobiliary system with single-shot MR cholangiopancreatography: a pictorial review. *Australas Radiol* 43:427-434, 1999.
188. Liu T, Consorti E, Kawashima A, et al: The efficacy of magnetic resonance cholangiography for the evaluation of patients with suspected choledocholithiasis before laparoscopic cholecystectomy. *Am J Surg* 178: 480-484, 1999.
189. Lee MG, Jeong YK, Kim MH, et al: MR cholangiopancreatography of pancreaticobiliary diseases: comparing single-shot RARE and multislice HASTE sequences. *Am J Roentgenol* 171: 1539-1545, 1998.
190. Lee JK, Sagel SS, Stanley RJ, et al: *Computed Body Tomography with MRI Correlation.* Philadelphia: Lippincott GH-Raven, 1998.
191. Lee S.S. et al. MR cholangiography versus cholangioscopy for evaluation of longitudinal extension of hilar cholangiocarcinoma // *Gastrointest.Endosc.*-2002.-Jul;56(1).-P.25-31.
192. Levy AD, Rohrmann CA, Murukata LA, et al: Caroli's disease: radiologic spectrum with pathologic correlation. *Am J Roentgenol* 179:1053-1057, 2002.

193. Lam SK, Wong KP, Chan PK, et al: Recurrent pyogenic cholangitis: a study by endoscopic retrograde cholangiography. *Gastroenterology* 74:1196-1203, 1978.
194. Lee WJ, Lim HK, Jang KM, et al: Radiologic spectrum of cholangiocarcinoma: emphasis on unusual manifestations and differential diagnoses. *Radiographics* 21:S97-S116, 2001.
195. Liver Cancer Study Group of Japan. The General rules for the clinical and pathological study of primary liver cancer, 4th ed. Tokyo, Japan: Kanehara, 3-23, 2000.
196. Lopera JE, Soto JA, Munera F: Malignant hilar and perihilar biliary obstruction: use of MR cholangiography to define the extent of biliary ductal involvement and plan percutaneous interventions. *Radiology* 220:90-96, 2001.
197. Lacomis JM, Baron RL, Oliver JH 3rd, et al: Cholangiocarcinoma: delayed CT contrast enhancement patterns. *Radiology* 203:98-104, 1997.
198. Lim HJ: Cholangiocarcinoma: morphologic classification according to growth pattern and imaging findings. *Am J Roentgenol* 181(3):19-27, 2003.
199. Levy AD, Muracata LA, Abbott RM, et al: Benign tumors and tumorlike lesions of the gallbladder and extrahepatic bile ducts: Radiologic-pathologic correlation. *RadioGraphics* 22:387-413, 2002.
200. Lim JH, Kim M-H, Kim TK, et al: Papillary neoplasms of the bile duct that mimic biliary stone disease. *RadioGraphics* 23:447-455, 2003.
201. Lobo DN, Balfour TW, Iftikhar SY, et al: Perimpullary divertikula and pancreaticobiliary disease. *Br J Surg* 86, 588-597, 1999.
202. Lahmann BE, Adrales G, Schwartz RW: Choledocholithiasis-principles of diagnosis and management. *Curr Surg* 2004 May-Jun; 61(3): 290-3.
203. Matos C., Nicaise N., Deviere J. et al. Choledochal cyst: comparison of findings at MR cholangiopancreatography and endoscopic retrograde cholangiopancreatography in eight patients/ *Radiology*- 1998.-Nov;209(2).-p.443-448.
204. Mennectier D., Savoye G., Ait Ameer A. et al. Value of magnetic resonance cholangiography in the diagnosis of common bile duct cystic dilation // *Presse Med.*- 1998- Feb 28;27(8).- P.354-356.
205. MRC evaluation of bile duct strictures/ Panebianco V., Pavone P., Laghi A., Passariello R.// *Eur. Radiol.*- 1997.-7, №5.-C.774.
206. MR cholangiography in common bile duct stones: 2-years experience/ Laghi A., Pavone P., Catalano C., Panebianco V., Grossi A., Passariello R.// *Abstr. 10th European Congress of Radiology – ERC'97, Vienna, Austria, March 2-7, 1997.-P.428.*

207. MR-cholangiography in patients suspected with choledochus calculi/ Lundorf E., Sorensen J.S., Wara P., Kruse A.// Ugeskr. Laeger.-2000.- Apr 24;162(17).-p.2436-8.
208. MRC evaluation of iatrogenic common bile duct strictures/ Panebianco V., Laghi A., Catalano C., Messina A., Grasso R.F., Pavone P., Passariello R.// Abstr. 10th European Congress of Radiology – ECR'97, Vienna, Austria, March 2-7, 1997.-P.425.
209. Macaulay SE, Schulte SJ, Sekijima JH, et al: Evaluation of a non-breath-hold MR cholangiography technique. *Radiology* 196:227-232, 1995.
210. Mortele KJ, Ros PR: Anatomic variants of the biliary tree: MR cholangiographic findings and clinical applications. *Am J Roentgenol* 177:389-394, 2001.
211. Mitchell SE, Clark RA: A comparison of computed tomography and sonography in choledocholithiasis. *Am J Roentgenol* 142:729-733, 1984.
212. Mandler MH, Bouillet P, Sautereau D, et al: Value of MR cholangiography in the diagnosis of obstructive diseases of biliary tree: a study of 58 cases. *Am J Gastroenterol* 93:2482-2490, 1998.
213. Montana MA, Rohrmann CA: Cholangiocarcinoma in choledochal cyst: preoperative diagnosis. *Am J Roentgenol* 147:516-517, 1986.
214. Matros C, Nicaise N, Deviere J, et al: Choledochal cysts: comparison of findings at MR cholangiopancreatography and endoscopic retrograde cholangiopancreatography in eight patients. *Radiology* 209:443-448, 1998.
215. Mantredi R, Barbaro B, Masselli G, et al: Magnetic resonance imaging of cholangiocarcinoma. *Semin Liver Dis* 24(2):155-164, 2004.
216. Murakami T, Nakamura H, Tsuda K, et al: Contrast enhanced MR imaging of intrahepatic cholangiocarcinoma: pathologic correlation study. *J Magn Reson Imaging* 5:165-170, 1995.
217. Mithcell DG, Cohen MS: Particulate and oral contrast agents. In *MRI principles*, 2nd ed. Philadelphia: Saunders, 2004, pp 255-303.
218. Merkle E.M. Haugan P.A., Thomas J.,Jaffe T.A.,Gullotto C., „3,0T Versus 1,5T MR Cholangiography: A Pilot Study”. *AJR* 2006 Feb,186:516-521
219. McAllister JD, D'Altorio RA, Rao V: CT findings after uncomplicated and complicated laparoscopic cholecystectomy. *Semin Ultrasound CT MR* 14:356-367, 1993.
220. Mortele KJ, Ros PR: Anatomic variants of the biliary tree: MR cholangiographic findings and clinical applications. *Am J Roentgenol* 177:389-394,2001;
221. Mohamed AE, Al Karawi MA, Ghandour Z. Parasitic disease of the liver and biliary tree. *Saudi J Gastroenterol* 1997;3:22-8
222. Nio M, Ohi R: Biliary atresia. *Semin Pediatr Surg* 9:177-186, 2000.

223. Norton KI, Glass RB, Kogan D, et al: MR cholangiography in the evaluation of neonatal cholestasis: initial results. *Radiology* 222: 687-691, 2002.
224. Nakajima T, Kondo Y, Myiazaki M, et al: A histopathologic study of 102 cases of intrahepatic cholangiocarcinoma: histologic classification and modes of spreading. *Hum Pathol* 19:1228-1234, 1988.
225. Nesbit GM, Johnson CD, James EM, et al: Cholangiocarcinoma: diagnosis and evaluation of respectability by CT and sonography as procedures complementary to cholangiography. *Am J Roentgenol* 151:933-938, 1988.
226. Nuzzo, G., Giuliente, F., Giovannini, I., Ardito, F., D'Acapito, F., Vellone, M., Murazio, M., Capelli, G. Bile duct injury during laparoscopic cholecystectomy: results of an Italian national survey on 56 591 cholecystectomies. *Arch Surg* 2005; 140: 986-92.
227. Osnes M, Gronseth K, Larsen S, et al: Comparison of endoscopic retrograde and intravenous cholangiography in the diagnosis of biliary calculi. *Lancet* 2:230, 1978.
228. Pavone P., Laghi A., Catalano C., Passariello R. Lithiasis of the common bile duct: the role of cholangiography and magnetic resonance // *Radiol.Med (Torino)*- 1996- Apr;91(4).- P.420-423.
229. Puente SG, Bannura GC: Radiological anatomy of the biliary tract: variations and congenital abnormalities. *World J Surg* 7:271-276, 1983.
230. Pedrosa CS, Casanova R, Torre SDE, et al: CT findings in Mirizzi syndrome. *J Comput Assist Tomogr* 7:419-425, 1983.
231. Pickhardt PJ, Friedland JA, Hruza DS et al: CT, MR cholangiopancreatography and endoscopy findings in Bouveret's syndrome. *Am J Roentgenol* 180:1033-1035, 2003.
232. Pien EH, Zeman RK, Benjamin SB, et al: Iatrogenic sclerosing cholangitis following hepatic arterial chemotherapy infusion. *Radiology* 156:329-330, 1985.
233. Pollack M, Shirkhoda A, Charnsangavej C: Computed tomography of choledochocoele. *J Comput Assist Tomogr* 9:360-362,1985.
234. Portincasa, P., Moschetta, A., Palasciano, G. Cholesterol gallstone disease. *Lancet* 2006; 368: 230-9.
235. Pavone P, Laghi A, Catalano C, et al: Caroli's disease: evaluation with MR cholangiopancreatography (MRCP). *Abdom Imaging* 21:117-119, 1996.
236. Peng SS, Li YW, Chang MH, et al: Magnetic resonance cholangiography for evaluation of cholestatic jaundice in neonates and infants. *J Formos Med Assoc* 97:698-703, 1998.
237. Park M-S, Yu J-S, Kim KW, et al: Recurrent pyogenic cholangitis: comparison between MR cholangiography and direct cholangiography. *Radiology* 220:677-682, 2001.

238. Pavone P, Laghi A, Passariello R: MR cholangiopancreatography in malignant biliary obstruction. *Semin Ultrasound CT MR*. 20(5):317-323, 1999.
239. Palacios E, Shanon M, Solomon C, et al: Biliary cystadenoma: ultrasound, CT and MRI. *Gastrointest Radiol* 15:313-316, 1990.
240. Ponce J, Garrigues V, Sala T, et al: Motor pattern of the sphincter of Oddi in patients with juxtapapillary diverticula. *J Clin Gastroenterol* 12:162-165, 1990.
241. Pasanen P, Partanen K, Pikkarainen P, et al: Ultrasonography, CT and ERCP in the diagnosis of choledochal stones. *Acta Radiol* 33:53-56, 1992.
242. Rubini G., Dimonte M. Postcholecystectomy syndrome: evaluation by biliary cholescintigraphy and MR cholangiopancreatography/*Clin.Nucl.Med.*- 1999.- Oct;24(10).- 784-788.
243. Richardson M., Bell G., Fullarton G. Incidence and nature of bile duct injuries following laparoscopic cholecystectomy // *Br.J.Surg*. 1996. V.83. P.1356-1360.
244. Reinhold C, Taourel P, Bret PM, et al: Choledocholithiasis: evaluation of MR cholangiography for diagnosis. *Radiology* 209: 435-442, 1998
245. Reinhold C, Bret C: MR cholangiopancreatography. *Abdom Imaging* 21:105-116, 1996.
246. Romagnuolo J, Barkun AN, Joseph L, et al: A randomized clinical trial comparing ERCP and MRCP in an effectiveness setting [abstract]. *Gastrointest Endosc* 51: AB199, 2000.
247. Romagnuolo J, Bardou M, Rahme E, et al: Magnetic resonance cholangiopancreatography: a meta-analysis of test performance in suspected biliary disease. *Ann Intern Med* 139:547-557, 2003
248. Reuther G, Kiefer B, Tuchmann A: Cholangiography before biliary surgery: single-shot MR cholangiography versus intravenous cholangiography. *Radiology* 198: 561-566, 1996.
249. Regan F, Fradin J, Khazan, et al: Choledocholithiasis: evaluation with MR cholangiography. *Am J Roentgenol* 167: 1441-1445, 1996.
250. Reinhold C, Bret C: MR cholangiopancreatography. *Abdom Imaging* 21:105-116, 1996.
251. Rohrmann CA, Kimmey MB: Benign conditions of the bile ducts. In Silvis SE, Rohrmann CA, Ansel HJ (eds): *Text and Atlas of Endoscopic Retrograde Cholangiopancreatography*. New York: Igaku-Shoin, 1995, pp 193-244.
252. Reinhold C, Bret PM: Current status of MR cholangiopancreatography. *Am J Roentgenol* 166:1285-1295, 1996.
253. Radin DR, Chandrasoma P, Ralls PW, et al: Carcinoma of cystic duct. *Gastrointest Radiol* 15:49-52, 1990.

254. Reiman TH, Belfe DM, Weyman PJ: Suprapancreatic biliary obstruction CT evaluation. *Radiology* 163:49-56, 1987.
255. Rosenmuller, M., Haapamaki, M. M., Nordin, P., Stenlund, H., Nilsson, E. Cholecystectomy in Sweden 2000-2003: a nationwide study on procedures, patient characteristics, and mortality. *BMC Gastroenterol* 2007; 7: 35.
256. Schima W. Impact of multislice CT on imaging of the upper abdomen: Bile ducts and pancreatic ducts// Abstr. 15th European Congress of Radiology –ERC’2003, Vienne, Austria, March 7-11, 2003.-P.63.
257. Soto J.A., Alvarez O., Lopera J.E, et al. Biliary obstruction: findings at MR cholangiography and cross-sectional MR imaging// *Radiographics*- 2000- Mar-Apr;20(2).-P.353-366.
258. Soto JA, Yucel EK, Barish MA, et al: MR cholangiopancreatography after unsuccessful or incomplete ERCP. *Radiology* 199:91-98, 1996
259. Sahai AV, Devonshire D, Yeoh KG, et al: The decision-making value of magnetic resonance cholangiopancreatography in patients seen in a referral center for suspected biliary and pancreatic disease. *Am J Gastroenterol* 96: 2074-2080, 2001.
260. Soto JA, Barish MA, Alvarez O, et al: Detection of choledocholithiasis with MR cholangiography: comparison of three-dimensional fast spin-echo and single- and multisection half-Fourier rapid acquisition with relaxation enhancement sequences. *Radiology* 215:737-745, 2000
261. Schwartz L.H., Black J., Fong Y. et al. Gallbladder carcinoma: findings at MR imaging with MR cholangiopancreatography // *J.Comput.Assist.Tomogr.*- 2002-May-Jun;26(3).-P.405-410.
262. Soto JA, Barish MA, Yucel EK, et al: Magnetic resonance cholangiography: comparison with endoscopic retrograde cholangiopancreatography. *Gastroenterology* 110:589-597, 1996.
263. Shaw MJ, Dorsher PJ, Vennes JA: Cystic duct anatomy: an endoscopic perspective. *Am J Gastroenterol* 88:2102-2106,1993.
264. Sauerbrei EE: Ultrasound of the common bile duct. *Ultrasound Annu* 1:45, 1983.
265. Soto Ja, Alvarez O, Munera F, et al: Diagnosing bile duct stones: comparison of unenhanced helical CT, oral contrast-enhanced CT, cholangiography and MR cholangiography. *Am J Roentgenol* 175:1127-1134, 2000.
266. Silverman WB, Kaw M, Rabinovitz M, et al: Complication rate of endoscopic retrograde cholangiopancreatography (ERCP) in patients with primary sclerosing cholangitis (PSC): is it safe? *Gastroenterology* 106:A359, 1994.

267. Simeone JF, Brink JA, The gallbladder pathology. In Taveras JM, Ferrucci JT (eds): *Radiology: Diagnoses, Imaging, Intervention*, vol. 4. Philadelphia: JB Lippincott, 1994, pp 1-17.
268. Savader SJ, Beneati JF, Venbrux AC, et al: Choledochal cysts: classification and cholangiographic appearance. *Am J Roentgenol* 156:327-331, 1991.
269. Shanley DJ, Gagliardi JA, Daum-Kowalski R: Choledochal cyst complicating pregnancy: antepartum diagnosis with MRI. *Abdom Imaging* 19:61-63, 1994.
270. Sugiyama M, Baba M, Atomi Y, et al: Diagnosis of anomalous pancreaticobiliary junction: value of magnetic resonance cholangiopancreatography. *Surgery* 123:391-397, 1998.
271. Schulte SJ: Embryology and congenital anomalies of the bile and pancreatic ducts. In Silvis SE, Rohremann CA, Ansel HJ (eds): *Text and Atlas of Endoscopic Retrograde Cholangiopancreatography*. New York: Igaku-Shoin, 1995, pp 114-115.
272. Sood GK, Mahapatra JR, Khurana A, et al: Caroli disease: computed tomographic diagnosis. *Gastrointest Radiol* 16:243-244, 1991.
273. Sasaki A, Aramaki M, Kawano K, et al: Intrahepatic peripheral cholangiocarcinoma: mode of spread and choice of surgical treatment. *Br J Surg* 85:1206-1209, 1998.
274. Soyer P, Blurmke DA, Sibert A, et al: MR imaging of intrahepatic cholangiocarcinoma. *Abdom Imaging* 20:126-130, 1995.
275. Sarmiento JM, Haskelle CM: *Cancer Treatment*, 5th ed. Philadelphia: Saunders, 800-803, 2001.
276. Sarmiento JM, Nagomey DM, Sarr MG, et al: Periampullary cancers: are there differences? *Surg Clin North Am* 81:543-555, 2001.
277. Soro JA, Alvarez O, Lopera JE, et al: Biliary obstruction: findings at MR cholangiography and cross-sectional MR imaging. *Radiographics* 20:353-366, 2000.
278. Slanetz PJ, Boland GW, Mueller PR: Imaging and interventional radiology in laparoscopic injuries to the gallbladder and biliary system. *Radiology* 201:595-603, 1996.
279. Stott MA, Farrands PA, Guyer PB, et al: Ultrasound of the common bile duct in patients undergoing cholecystectomy. *J Clin Ultrasound* 19:73-76, 1991.
280. Soto JA, Barish MA, Yucel EK, Siegenberg D, Ferrucci JT, Chuttani R. Magnetic resonance cholangiography: comparison to endoscopic retrograde cholangiopancreatography. *Gastroenterology* 1996; 110:589-59.,
281. Seifert H., Wehrmann T., Hilgers R., Gouder S., Braden B., Dietrich C.F., Catheter probe extraductal EUS reliably detects distal common bile duct abnormalities. *Gastrointest Endosc* 2004

282. Stroszczyński, C., Hunerbein, M. Malignant biliary obstruction: value of imaging findings. *Abdom Imaging* 2005;
283. The role of magnetic resonance cholangiography (MRC) in evaluation of patients with post cholecystectomy syndrome /Varghese Jose C. et al.// *Eur. Radiol.*- 1998.- №8.- P.1534.
284. Turner MA, Fulcher AS: The cystic duct: normal anatomy and disease processes. *RadioGraphics* 21:3-22, 2001.
285. Tiourel P, Bret PM, Reinhold C, et al: Anatomic variants of the biliary tree: diagnosis with MR cholangiopancreatography. *Radiology* 199:521-527, 1996.
286. Terblanche J, Allison HF, Northover JM: An ischemic basis for biliary strictures. *Surgery* 94:52-57, 1983.
287. Tang Y, Yamashita Y, Arakawa A, et al: Pancreaticobiliary ductal system: value of half-Fourier rapid acquisition with relaxation enhancement MR cholangiopancreatography for postoperative evaluation. *Radiology* 215:81-88, 2000.
288. Todani T, Watanabe Y, Narusue M, et al: Congenital bile duct cysts: classification, operative procedure, and review of thirty-seven cases including cancer arising in choledochal cyst. *Am J Surg* 134:263-269, 1977.
289. Tompkins RK, Saunders K, Roslyn JJ, et al: Changing patterns in diagnosis and management of bile duct cancer. *Ann Surg* 211:614-520, 1990.
290. Tartar VM, Balfe DM: Lymphoma in the wall of the bile ducts radiologic imaging. *Gastrointest Radiol* 15:53-57, 1990.
291. Toth E, Lindstorm E, Fork FT: An alternative approach to the inaccessible intradiverticular papilla. *Endoscopy* 31:554-556, 1999.
292. Tsukada, K., Takada, T., Miyazaki, M., Miyakawa, S., Nagino, M., Kondo, S., Furuse, J., Saito, H., Tsuyuguchi, T., Kimura, F., Yoshitomi, H., Nozawa, S., Yoshida, M., Wada, K., Amano, H., Miura, F. Diagnosis of biliary tract and ampullary carcinomas. *J Hepatobiliary Pancreat Surg* 2008; 15: 31-40.
293. Tacyildiz I, Aldemir M, Aban N, Keles C// *S.Afr. J. Surg.*- 2004.- Vol. 42, №2.- P. 43-46.
294. Umo G, Manes G, Rogazzino A, et al: Perimpullary extraluminal duodenal diverticula and acute pancreatitis: an underestimated etiology association. *Am J Gastroenterol* 91:1186-1188, 1996.
295. Varghese J.C., Farrell M.A., Courtney G. et al. Role of MR cholangiopancreatography in patients with failed or inadequate ERCP/*Am J Roentgenol.*- 1999.-Dec;173(6).-p.1527-1533.

296. Van Hoe L, Gryspeerdt S, Vanbeckevoort D, et al: Normal Vaterian sphincter complex: evaluation of morphology and contractility with dynamic singleshot MR cholangiopancreatography. *Am J Roentgenol* 170L1497-1500, 1998.
297. Vitellas KM, Keogean MT, Spritzer CE, et al: MR cholangiopancreatography of bile and pancreatic duct abnormalities with emphasis on the single-shot fast spin-echo technique. *RadioGraphics* 20:939-957, 2000.
298. Vitellas KM, El-Dieb A, Vaswani KK, et al: MR cholangiopancreatography in patients with primary sclerosing cholangitis: interobserver variability and comparison with endoscopic retrograde cholangiopancreatography. *Am J Roentgenol* 179:399-407, 2002.
299. Vitellas KM, Enns RA, Keogan MT, et al: Comparison of MR cholangiopancreatographic techniques with contrast-enhanced cholangiography in the evaluation of sclerosing cholangitis. *Am J Roentgenol* 178:327-334, 2002.
300. Weber, A., Schmid, R. M., Prinz, C. Diagnostic approaches for cholangiocarcinoma. *World J Gastroenterol* 2008; 14: 4131-6.
301. Watanabe Y, Dohke M, Ishimori T, et al: Diagnostic pitfalls of MR cholangiopancreatography in the evaluation of the biliary tract and gallbladder. *TadidoGraphics* 19:415-429, 1999.
302. Wang HP, Wu MS, Lin CC, et al: Pancreaticobiliary diseases associated with anomalous pancreaticobiliary ductal union. *Gastrointest Endosc* 48:184-189, 1998.
303. Walker AT, Brooks DC, Tumei SS, et al: Bile duct distruption after laparoscopic cholecystectomy. *Semin Ultrasound CT MR* 14:346-355, 1993.
304. Weber, A., Schmid, R. M., Prinz, C. Diagnostic approaches for cholangiocarcinoma. *World J Gastroenterol* 2008; 14: 4131-6.
305. Yarmenitis S. Gallbladder and bile ducts // Abstr. 15th European Congress of Radiology – ECR’2003, Vienne, Austria, March 7-11, 2003.-P.49.
306. Yeh T., Jan Y., Tseng J. et al. Value of magnetic resonance cholangiopancreatography in demonstrating major bile duct injures following laparoscopic cholecystectomy // *Br.J.Surg.* 1999. V.86. P.181-184.
307. Yoshida H, Itai Y, Minami M, et al: Biliary malignancies occurring in choledochal cysts. *Radiology* 173:389-392, 1989.
308. Yamasaki S: Intrahepatic cholangiocarcinoma: macroscopic type and stage classification. *J Hepatobiliary Pancreat Surg* 10:288-291, 2003.
309. Yoon KH, Ha HK, Kim CG, et al: Malignant papillary neoplasms of the intrahepatic bile ducts: CT and histopathologic features. *Am J Roentgenol* 175:1135-1139, 2000.

- 310. Yamaguchi K, Enjoji M: Carcinoma of the ampulla of vater. A clinicopathologic study and pathologic staging of 109 cases of carcinoma and 5 cases of adenoma. Cancer 59(3):506-515, 1987.**

The role of magnetic resonance cholangiopancreatography in the evaluation of the biliary tract diseases

Magnetic resonance (MR) cholangiopancreatography (MRCP) is a relatively new MR imaging technique that is used for noninvasive work-up of patients with pancreaticobiliary disease. By using heavily T2-weighted sequences, the signal of static or slow-moving fluid-filled structures such as the bile and pancreatic ducts is greatly increased, resulting in increased duct-to-background contrast. Recent studies have shown that MRCP is comparable with invasive endoscopic retrograde cholangiopancreatography (ERCP) for diagnosis of extrahepatic bile duct and pancreatic duct abnormalities such as choledocholithiasis, malignant obstruction of the bile and pancreatic ducts, congenital anomalies.

Since its clinical introduction, already many years ago now, the advance of MRI has not been stopped or slowed down by technical limitations. On the contrary, technical improvements have constantly triggered the further spread of MRI into new clinical domains. Magnetic resonance cholangiopancreatography (MRCP) is often obtained with projective acquisition sequences. The two approaches each have various advantages, but they are also subject to specific limitations and artifacts. Continuity information is extremely useful in the interpretation of the pathology of smaller tubular structures. Particularly if it can be obtained directly without the intermediate step of tomography, this information constitutes one of the advantages of MRI over ultrasonography and computed tomography (CT).

MRCP is often considered as a noninvasive alternative to diagnostic endoscopic retrograde cholangiopancreatography (ERCP) because it does not necessitate contrast medium injection, irradiation, or endoscopic manipulation. However, MRCP is obtained under totally different conditions, showing images of the ducts in “physiologic” or “pathophysiologic” conditions, in contrast to ERCP, which is obtained under nonphysiologic conditions, i.e., positive injection pressure. These differences become particularly obvious in the presence of obstructive lesions. In addition, MR images differ not only in terms of spatial and time resolution, but also fundamentally in the physics involved in the imaging process. MRI does not use X-rays to produce images. MRI relies on the fact that hydrogen nuclei (protons) behave like small magnets. When placed in an external magnetic field, the protons align along the direction of the field.

There is no doubt that the availability of MR systems equipped with high-power gradients opens new perspectives in the evaluation of abdominal diseases. While the non-invasive nature of MRI remains a crucial advantage over other techniques, the introduction of “snapshot” sequences providing images free of motion artifact in all patients, including those unable to cooperate, has triggered a more widespread use of this modality. A unique characteristic of state-of-the art MRI is its unrivaled capability for integrated abdominal imaging. Classic T1- and T2-weighted cross-sectional imaging, projective cholangiography, can be used within one session if required.

The purpose of this study was to evaluate the accuracy of magnetic resonance cholangiopancreatography (MRCP) in diagnosis of biliary tract diseases. 586 patients (259 men and 327 women, age ranged: 2 weeks-84 years) underwent MRCP on a 1,5-T (Siemens avanto) and 3,0-T (Siemens verio). MR cholangiography was performed with t2-tse3d-rst-cor-trig, t2-haste-fs, t1-fl2d-tra, t2-tse-tra, t1-fl2d-fs-tra sequences. From more than 586 patients studied with this technique, we tried to assemble representative images of a large variety of diseases.

Magnetic resonance cholangiography technique facilitates visualization of intra and extraductal structural changes. Magnetic resonance cholangiopancreatography can accurately assess the level of obstruction and the site of underlying tumor in patients with malignant pancreatobiliary obstruction, without the risks of endoscopic retrograde cholangiography.

In patients with malignant obstruction, MR cholangiography helped accurately determine the status of the biliary ductal system by identifying the exact location and extend of the obstruction and severity of ductal dilatation. In patients with biliary-enteric anastomoses, MR cholangiography clearly depicted the site of the anastomosis and demonstrated the status of the intrahepatic ducts. MR cholangiography helped determine whether percutaneous transhepatic cholangiography with antegrade stent placement or perhaps balloon dilatation, or retrograde cholangiography with stent placement constituted the more suitable treatment. In patients with bile duct injury MR images were evaluated for bile duct discontinuity, presence or absence of biliary dilatation, stricture, excision injury, free fluid. Bile duct excision and stricture were classified according to the Bismuth classification.

Parasitic diseases of the biliary tract occur frequently in tropical and subtropical areas and cause high morbidity and mortality. Biliary tree parasites may cause pancreatitis, cholecystitis, biliary tree obstruction, recurrent cholangitis, biliary tree strictures and some may lead to cholangiocarcinoma. Successful outcome depends on accurate preoperative diagnosis. MRCP is a noninvasive tool for the diagnosis of biliary tract parasitary diseases, that can accurately assess biliary tract lumen, upstream ductal dilatation and exact localization of the obstruction. MRI is a very informative tool in such difficult cases as intrabiliary rupture. MRI allows accurate diagnosis of ruptured hepatic hydatid disease on the base of direct and indirect signs and is able to establish a firm preoperative diagnosis.

Diagnostic features such as calcification or air can therefore be missed on MRCP. The aim of this study is to provide the interested reader with a comprehensive overview of all the issues involved in the acquisition and interpretation of MRI of the biliary and pancreatic ducts, not only from the point of view of the radiologist but also from that of the endoscopist and gastroenterologist.

On the basis of the better space resolution, MRCP comparing to ERCP is a faster, more precise and noninvasive method in the diagnosis of the biliary tract diseases. MRCP is highly sensitive for the biliary stone disease, and it avoids the need for invasive imaging in most patients with suspected choledocholithiasis. MRCP is the initial imaging tool for the biliary system, with ERCP reserved for therapeutic indications.